

Ophthalmic Ultrasonography

Arun D. Singh MD


Professor of Ophthalmology
Director, Department of Ophthalmic Oncology
Cole Eye Institute
Cleveland Clinic
Cleveland, OH, USA

Brandy C. Hayden BS CDOS ROUB

Director of Ophthalmic Ultrasonography
Cole Eye Institute
Cleveland Clinic
Cleveland, OH, USA

ELSEVIER
SAUNDERS

Edinburgh London New York Oxford Philadelphia St Louis Sydney Toronto
2012




Ультразвуковая диагностика в офтальмологии

Арун Д. Синг, Брендис К. Хейден

Перевод с английского

Под общей редакцией
А.Н.Амирова

2-е издание

 Москва
«МЕДпресс-информ»
2021

УДК 616.079:617.7
ББК 56.7
С38

Все права защищены. Никакая часть данной книги не может быть воспроизведена в любой форме и любыми средствами без письменного разрешения владельцев авторских прав.

Книга предназначена для медицинских работников.

Перевод с английского: В.К.Сургуч.

Синг, Арун Д.

С38 Ультразвуковая диагностика в офтальмологии / Арун Д. Синг, Бренди К. Хейден; пер. с англ. ; под общ. ред. А.Н.Амирова. – 2-е изд. – М. : МЕДпресс-информ, 2021. – 280 с. : ил. ISBN 978-5-00030-902-5

Данное издание является иллюстрированным руководством по ультразвуковой диагностике в офтальмологии и представляет собой совместный труд более 30 авторов.

В книге приведены подробные сведения обо всех известных на сегодняшний день режимах УЗИ и дано описание их использования для распознавания множества заболеваний и патологических состояний, встречающихся в офтальмологической практике. Содержание книги было отобрано с особым вниманием к недавним достижениям в области высокотехнологичной медицины. Главы, посвященные пренатальной офтальмологической диагностике, лабораторному применению УЗИ и анестезии под контролем ультразвука, расширяют горизонты применения УЗИ в офтальмологии. Исследуемые в настоящее время концепции приведены в заключительной главе, посвященной перспективам метода.

Книга предназначена для врачей-офтальмологов, специалистов по ультразвуковой диагностике в офтальмологии.

УДК 616.079:617.7
ББК 56.7

This edition of *Ophthalmic Ultrasonography, 1st edition*
by **Arun D. Singh, MD** and **Brandy C. Hayden, BS CDOS ROUB**
is published by arrangement with Elsevier Inc.

ISBN 978-1-4377-2636-7

ISBN 978-5-00030-902-5

© 2012, Elsevier Inc. All rights reserved. Saunders is an imprint of Elsevier Inc.

© Издание на русском языке, перевод на русский язык, оформление, оригинал-макет. Издательство «МЕДпресс-информ», 2015

Оглавление

Сокращения	7
Предисловие	9
Предисловие к изданию на русском языке	10
Соавторы	11
Посвящение	13
Благодарности	15
Глава 1. Теоретические аспекты	17
<i>Brandy C. Hayden, Linda Kelley, Arun D. Singh</i>	
Глава 2. Практические аспекты	23
<i>Brandy C. Hayden, Arun D. Singh</i>	
Глава 3. Клинические методы: ультразвуковое исследование в А- и В-режимах	27
<i>Brandy C. Hayden, Arun D. Singh</i>	
Глава 4. Клинические методы: ультразвуковая биомикроскопия	45
<i>Brandy C. Hayden, Arun D. Singh</i>	
Глава 5. Допплерография и контрастные вещества	51
<i>Virgínia LL Torres, Norma Allemann, Maria Helena Mandello Carvalhoes Ramos</i>	
Глава 6. Высокочастотная цифровая ультразвуковая биомикроскопия	67
<i>Dan Z. Reinstein, Timothy J. Archer, Marine Gobbe, Ronald H. Silverman</i>	
Глава 7. Биометрия глаза	93
<i>Brian K. Armstrong, Glauco Reggiani Mello, Ronald R. Krueger</i>	
Глава 8. Заболевания роговицы	113
<i>Marcony R. Santhiago, William J. Dupps Jr, Arun D. Singh</i>	
Глава 9. Глаукома	125
<i>Edward J. Rockwood, Brandy C. Hayden, Arun D. Singh</i>	
Глава 10. Витреоретинальные заболевания	137
<i>Sumit Sharma, Rishi P. Singh</i>	
Глава 11. Внутриглазные опухоли	155
<i>Mary E. Turell, Brandy C. Hayden, Lynn Schoenfield, Arun D. Singh</i>	
Глава 12. Воспалительные заболевания глаза	181
<i>Careen Y. Lowder, Breno R. Lima</i>	
Глава 13. Заболевания зрительного нерва	199
<i>Lisa D. Lystad, Brandy C. Hayden, Arun D. Singh</i>	
Глава 14. Пренатальное исследование глаза	213
<i>Reecha Sachdeva, Erin Broaddus, Arun D. Singh</i>	
Глава 15. Глазные заболевания в детском возрасте	227
<i>Elias I. Traboulsi, Arun D. Singh</i>	
Глава 16. Травма глаза	235
<i>Nathan C. Steinle, Hajir Dadgostar, Jonathan E. Sears</i>	

Глава 17. Применение в исследовательских целях <i>Amit VasANJI</i>	245
Глава 18. Анестезия глаза под ультразвуковым контролем <i>Steven Gayer, Eric Scot Shaw</i>	255
Глава 19. Перспективы <i>Daniel T. Ginat, Vikram S. Dogra</i>	263
<i>Терминологический словарь</i>	273

Сокращения

DSAEK	автоматическая эндотелиальная кератопластика с отделением десцеметовой мембраны
LASIK	лазерный кератомилез (Laser-Assisted in Situ Keratomileusis)
ВГД	внутриглазное давление
ВМД	возрастная макулярная дегенерация
ВЧД	внутричерепное давление
ДЗН	диск зрительного нерва
ЗН	зрительный нерв
ЗОСТ	задняя отслойка стекловидного тела
ЗУГ	закрытоугольная глаукома
ИОЛ	интраокулярная линза
КТ	компьютерная томография
МРТ	магнитно-резонансная томография
ОКТ	оптическая когерентная томография
ОУГ	открытоугольная глаукома
ПЗО	переднезадняя ось
ПИОН	передняя ишемическая оптическая нейропатия
ПММА	полиметилметакрилат
ПФСС	персистирующая фетальная сосудистая сеть
ПЭС	пигментный эпителий сетчатки
УБМ	ультразвуковая биомикроскопия
УЗИ	ультразвуковое исследование
ФРК	фоторефракционная кератэктомия
ЦАС	центральная артерия сетчатки
ЦВС	центральная вена сетчатки
ЦДК	цветовое доплеровское картирование

Предисловие

Ультразвуковой метод визуализации стал важным клиническим инструментом во всех аспектах офтальмологической практики. Он повсеместно используется не только для предоперационного биометрического вычисления необходимой оптической силы искусственного хрусталика в хирургии катаракты, но также и при ведении пациентов с травмой, увеитом, витреоретинальными нарушениями и при дифференциальной диагностике внутриглазных опухолей. Появление УЗИ с высокой разрешающей способностью переднего сегмента глаза (ультразвуковой биомикроскопии) углубило понимание проблем глаукомы и нарушений переднего сегмента. Цифровая ультразвуковая биомикроскопия роговицы помогает планировать рефракционные вмешательства.

Содержание книги было отобрано с особым вниманием к недавним достижениям. Для улучшения восприятия ключевых понятий положения, изложенные в большинстве глав, снабжены иллюстрациями. Главы, посвященные пренатальной офтальмологической диагностике, лабораторному применению УЗИ и анестезии под контролем ультразвука расширяют горизонты приме-

нения ультразвуковой диагностики в офтальмологии. Исследуемые в настоящее время концепции приведены в заключительной главе, посвященной перспективам метода.

Ультразвуковая диагностика в офтальмологии представляет собой совместный труд более чем 30 авторов, большинство из которых работают с нами в Cole Eye Institute. Несмотря на индивидуальность стилей и предпочтений, редакторами была проделана серьезная работа, которая позволила привести материал к единой структуре, избежать повторов и уравновесить индивидуальные представления авторов.

Arun D. Singh, MD

*Department of Ophthalmic Oncology
Cole Eye Institute
Cleveland Clinic
9500 Euclid Avenue
Cleveland, OH 44195, USA*

Brandy C. Hayden, BS CDOS ROUB

*Director of Ophthalmic Ultrasonography
Cole Eye Institute (i-10)
Cleveland Clinic Foundation
9500 Euclid Avenue
Cleveland, OH 44195, USA*

Предисловие к изданию на русском языке

Предлагаем вашему вниманию перевод на русский язык иллюстрированного руководства по ультразвуковой диагностике в офтальмологии, вышедшего в издательстве Elsevier в 2012 г., подготовленного группой врачей из Кливлендской клиники, которая входит в четверку наиболее авторитетных клиник США. Издание было выбрано и подготовлено не случайно. Руководства по ультразвуковым исследованиям выходили и ранее, но настало время, когда укомплектованность офтальмологических клиник в России ультразвуковой исследовательской техникой сделала этот метод рутинным, и сегодня в каждом профильном учреждении должны быть специалисты в данной области. Кроме того, руководство, вышедшее в издательстве Elsevier, было опубликовано в серии Expert Consult, что свидетельствует о его практической направленности.

Хотя главы книги написаны разными авторами, благодаря усилиям редакторов она

выдержана в едином стиле, сохранила свою цельность и удобна в использовании. Со своей стороны редакторы русского издания и сотрудники издательства постарались обеспечить точность перевода, сохранив при этом все нюансы оригинальной книги.

Надеюсь, данное руководство будет надежным инструментом для врачей-офтальмологов и специалистов по ультразвуковой диагностике в их ежедневной работе, и они смогут найти здесь ответы на интересующие их вопросы.

*Главный врач ГАУЗ «Республиканская
клиническая офтальмологическая
больница МЗ РТ», главный офтальмолог РТ,
канд. мед. наук, заведующий кафедрой
офтальмологии ГБОУ ДПО «КГМА» МЗ РФ
А.Н.Амиров*

Соавторы

Norma Allemann MD

*Adjunct Professor of Ophthalmology
Department of Ophthalmology
Federal University of São Paulo
Medical Coordinator
Diagnostic Center in Ophthalmology
Fleury Medicina e Saúde
São Paulo, Brazil*

Timothy J. Archer MA(Oxon)

DipCompSci(Cantab)
*Research Manager
London Vision Clinic
London, UK*

Brian K. Armstrong MD

*Cornea, External Disease and Refractive Surgery
Fellow
Cole Eye Institute
Cleveland Clinic
Cleveland, OH, USA*

Erin Broaddus MD

*Radiology Resident
Department of Radiology
Wake Forest University Baptist Medical Center
Winston-Salem, NC, USA*

Hajir Dadgostar MD PhD

*Physician, Vitreoretinal Surgery
Valley Retina Associates Medical Group
Encino, CA, USA*

Vikram S. Dogra MD

*Professor of Radiology
Director of Ultrasound
Department of Imaging Sciences
University of Rochester Medical Center
Rochester, NY, USA*

William J. Dupps Jr MD PhD

*Staff, Cornea and Refractive Surgery, Biomedical
Engineering and Transplant
Cleveland Clinic
Adjunct Associate Professor of Biomedical
Engineering
Case Western Reserve University
Cleveland, OH, USA*

Steven Gayer MD MBA

*Professor of Anesthesiology and Ophthalmology
University of Miami's Miller School of Medicine*

*Bascom Palmer Eye Institute
Miami and Palm Beach Gardens, FL, USA*

Daniel T. Ginat MD MS

*Radiology Resident
Department of Imaging Sciences
University of Rochester Medical Center
Rochester, NY, USA*

Marine Gobbe MST(Optom) PhD

*Research Optometrist
London Vision Clinic
London, UK*

Brandy C. Hayden BS CDOS ROUB

*Director of Ophthalmic Ultrasonography
Cole Eye Institute
Cleveland Clinic
Cleveland, OH, USA*

Linda Kelley CRA COA ROUB

*Health Technician Supervisor
Bruce W Carter Department of Veterans Affairs
Medical Center
Miami, FL, USA*

Ronald R. Krueger MD MSE

*Medical Director, Department of Refractive
Surgery
Cole Eye Institute
Professor of Ophthalmology
Lerner College of Medicine of Case Western
Reserve University
Cleveland Clinic
Cleveland, OH, USA*

Breno da Rocha Lima MD

*Ophthalmology Resident
Cole Eye Institute
Cleveland Clinic
Cleveland, OH, USA*

Caren Y. Lowder MD PhD

*Full Professional Staff
Cole Eye Institute
Cleveland Clinic
Cleveland, OH, USA*

Lisa D. Lystad MD

*Staff Neuro-Ophthalmology
Cole Eye Institute
Cleveland Clinic
Cleveland, OH, USA*

Glauco Reggiani Mello MD

*Cornea and Refractive Surgery Fellow
Cole Eye Institute
Cleveland Clinic
Cleveland, OH, USA*

Maria Helena Mandello Carvalho Ramos MD

*Assistant Doctor
Diagnostic Center in Ophthalmology
Fleury Medicina e Saúde
São Paulo, Brazil*

**Dan Z. Reinstejn MD MA(Cantab) FRCS
FRCOphth**

*Medical Director
London Vision Clinic
London, UK
Department of Ophthalmology
St. Thomas' Hospital – Kings College
London, UK
Department of Ophthalmology
Columbia University Medical Center
New York, NY, USA
Centre Hospitalier National d' Ophthalmologie
Paris, France*

Edward J. Rockwood MD

*Associate Professor of Ophthalmology
Cleveland Clinic Lerner College of Medicine
of Case Western Reserve University
Cole Eye Institute
Cleveland Clinic
Cleveland, OH, USA*

Reecha Sachdeva MD

*Ophthalmology Resident
Cole Eye Institute
Cleveland Clinic
Cleveland, OH, USA*

Marcony R. Santiago MD

*Cornea and Refractive Surgery Fellow
Cole Eye Institute
Cleveland Clinic
Cleveland, OH, USA*

Lynn Schoenfeld MD

*Staff Pathologist
Assistant Professor of Pathology
Cleveland Clinic
Cleveland, OH, USA*

Jonathan E. Sears MD

*Associate Professor
Cleveland Clinic Lerner College of Medicine
Cole Eye Institute
Cleveland Clinic
Cleveland, OH, USA*

Sumit Sharma MD

*Resident, Ophthalmology
Cole Eye Institute
Cleveland Clinic*

Cleveland, OH, USA

Eric Scot Shaw BS

*Research Assistant
Department of Anesthesiology, Perioperative
Medicine and Pain Management
University of Miami, Miller School of Medicine
Miami, FL, USA*

Ronald H. Silverman PhD

*Professor of Ophthalmic Science
Department of Ophthalmology
Columbia University Medical Center
New York, NY, USA
Riverside Research Institute
New York, NY, USA*

Arun D. Singh MD

*Professor of Ophthalmology
Director, Department of Ophthalmic Oncology
Cole Eye Institute
Cleveland Clinic
Cleveland, OH, USA*

Rishi P. Singh MD

*Assistant Professor of Ophthalmology
Cleveland Clinic Lerner College of Medicine
Case Western Reserve University
Staff Physician
Cole Eye Institute
Cleveland Clinic
Cleveland, OH, USA*

Nathan C. Steinle MD

*Vitreoretinal Fellow
Cole Eye Institute
Cleveland Clinic
Cleveland, OH, USA*

Virginia L L Torres MD

*Post Doctoral Research Fellow
Federal University of São Paulo
São Paulo, Brazil*

Elias I. Traboulsi MD

*Head, Department of Pediatric Ophthalmology
and Strabismus
Director, The Center for Genetic Eye Diseases
Cole Eye Institute
Cleveland Clinic
Cleveland, OH, USA*

Mary E. Turell MD

*Clinical Fellow in Ophthalmic Oncology
Cole Eye Institute
Cleveland Clinic
Cleveland, OH, USA*

Amit Vasanji PhD

*Director, Biomedical Imaging and Analysis Center
Lerner Research Institute
Cleveland Clinic
Cleveland, Ohio, USA*

Посвящение

Моим родителям, которые дали мне образование, которое было им не по карману, моей жене Annapurna и моим детям, Nakul и Rahul, благодаря которым мои усилия дают результат (A.D.S.).

Моим родителям Michael и Barbara Hayden, которые поддерживают меня во всех начинаниях, Judith Abel, Eric Carlson и Timothy Murray за представление меня академиком, а также J. Douglas Woodrich и Gretchen Arnold Doran за веру в меня (B.C.H.).

Благодарности

Мы благодарим Daniel Martin, MD, Chairman, Cole Eye Institute, за поддержку. Мы очень признательны за участие в работе над книгой Rachael Briggs, Anne Pinter, Karen King, Sharon Allen, Shawn Perry, Jennifer Pertz и персонал отделения лучевой диагностики за подбор и подготовку большого объема материалов, используемых в этой книге.

Мы бы не смогли завершить этот проект без поддержки Sharon Nash (редактора по развитию), Vinod Kumar Iyyarpan (менеджера проекта) и Alison Woodhouse (редактора). Мы в долгу перед Russell Gabbedy (рецензентом издательства) за возможность издать эту книгу.

Arun D. Singh, MD
Department of Ophthalmic Oncology
Cole Eye Institute
Cleveland Clinic
9500 Euclid Avenue
Cleveland, OH 44195, USA

Brandy C. Hayden, BS CDOS ROUB
Director of Ophthalmic Ultrasonography
Cole Eye Institute (i-10)
Cleveland Clinic Foundation
9500 Euclid Avenue
Cleveland, OH 44195, USA

Теоретические аспекты

Brandy C. Hayden, Linda Kelley, Arun D. Singh

Цит. по: Hayden BC, Kelley L, Singh AD. Ophthalmic Ultrasonography: Theoretical and Practical Considerations. *Ultrasound Clin* 2008; 3(2): 179–183; с разрешения; с изменениями.

Введение

Ультразвуковое исследование (УЗИ) является одним из основных диагностических средств визуализации глаза. Этот безопасный, неинвазивный метод исследования, обеспечивающий постоянную обратную связь, находит применение в диагностике и оценке множества заболеваний органа зрения. УЗИ глаза имеет особую ценность при наличии непрозрачных оптических сред (помутнений роговицы, изменений в передней камере, катаракты, кровоизлияний или воспалительных изменений в стекловидном теле). Оно также может быть полезно при прозрачных средах, например для оценки состояния радужки, хрусталика, цилиарного тела и структур глазницы. Кроме того, УЗИ является стандартным методом для документации, измерения и дифференциальной диагностики внутриглазных опухолей (см. гл. 11). В этой главе дается краткий обзор основных физических принципов ультразвука, возможностей современных приборов, а также специальных методов исследования, используемых в офтальмологии.

Физические принципы ультразвукового исследования

Звуковая волна

Ультразвуком называют звуковую волну с частотой, превышающей порог слышимости (более 20 кГц). Когда звуковая волна встречает на своем пути границу раздела

двух тканей с разным акустическим сопротивлением, возникает эхо (отраженная звуковая волна). Приборы для УЗИ образуют высокочастотные звуковые волны, а также воспринимают эхо-сигнал, который затем обрабатывают и усиливают. Короткая акустическая пульсация генерируется специальным пьезоэлектрическим кристаллом, который действует как передатчик, превращая электрическую энергию в ультразвук. От каждой границы раздела сред (указывающей на изменение плотности ткани) отражается эхо, которое возвращается к передатчику. Эхо-сигналы, поступившие обратно к датчику, превращаются в электрический сигнал и обрабатываются. В зависимости от параметров и конструкции ресивера обработка может включать усиление, компенсацию, сжатие, демодуляцию и подавление. На большинстве ультразвуковых аппаратов кривые усиления предустановлены, однако могут и изменяться исследователем вручную. Относительное усиление (коэффициент усиления) измеряется в децибелах (дБ).

Законы акустической энергии

Применение ультразвука в медицине зависит от физических законов акустической энергии, таких как отражение, преломление и поглощение [1]. Очень важным фактором, влияющим на силу эхо-сигнала, является угол падения ультразвуковой волны. Для точной оценки различных структур на основе интенсивности эхо-сигнала звуковая волна должна направляться перпендикулярно оцениваемой структуре. Волны, падающие косо по отношению к границе раздела сред, частично отражаются в сторону от датчика, что приводит к ослаблению сигнала.

Колебания формы и размера границы раздела сред также приводят к рассеиванию сигнала, поэтому ультразвук, направленный на неравномерную поверхность, отражается в различных направлениях, что сопровождается ослаблением эхо-сигнала.

Частота и разрешающая способность

В современных ультразвуковых аппаратах, используемых в офтальмологии, применяются частоты от 8 до 80 МГц, т.е. выше, чем в других областях применения ультразвука (2–6 МГц). Использование более высокой частоты позволяет повысить разрешение, что является важным моментом, принимая во внимание небольшой размер внутриглазных структур. Практическое применение таких частот становится возможным благодаря поверхностному расположению структур глаза, а также небольшой степени поглощения преимущественно водянистых внутриглазных структур [2]. Высокая частота ультразвука достигается при помощи механического сканирования одноэлементным сфокусированным передатчиком. Электронные матрицы обычно не используются в приборах для УЗИ, применяемых в офтальмологии, так как существуют конструктивные сложности при изготовлении матрицы с размещением элементов с промежутком в половину длины волны [3]. Анатомия глаза позволяет при вращении глазного яблока и перемещении датчика достигать практически всех структур с углом падения звукового луча, близким к оптимальному (т.е. перпендикулярным).

Методы ультразвукового исследования

Первое сообщение о прижизненном УЗИ внутриглазной опухоли, проведенном в А-режиме, было опубликовано Mundt и Hughes в 1956 г. [4]. Вскоре после этого появились публикации о других возможностях клинического применения УЗИ в офтальмологии [5]. В течение 2 лет после первого сообщения были также описаны УЗИ в В-режиме и ультразвуковые характе-

ристики различных заболеваний и опухолей глаза [6]. В дальнейшем усилиями многих исследователей были значительно улучшены характеристики приборов для УЗИ глаза и расширен спектр диагностических техник. Наиболее часто в офтальмологии применяются методы УЗИ в А- и В-режимах (см. гл. 2 и 3), а также ультразвуковая биомикроскопия (УБМ) (см. гл. 4 и 6). Меньшее применение нашли цветное доплеровское картирование (ЦДК) (см. гл. 5) и трехмерное УЗИ (см. гл. 19).

Ультразвуковое исследование в А-режиме

УЗИ в А-режиме представляет собой одномерное отображение эхо-сигнала (его изменение во времени). Пики отображаются на горизонтальной оси, производной от времени (время преобразуется в единицы длины с учетом скорости ультразвука в определенной среде), а высота пиков по вертикали соответствует интенсивности эхо-сигнала. В эхографии глаза используются 2 варианта УЗИ в А-режиме: биометрическое и стандартизированное диагностическое с различающимися рабочими частотами и алгоритмами усиления [7].

Биометрическое УЗИ в А-режиме

Биометрическое УЗИ в А-режиме оптимизировано для измерения аксиальной длины глаза (см. гл. 7). Используются датчик с рабочей частотой 10–12 МГц и линейная кривая усиления [8]. Скорость распространения звука в структурах глаза при нормальной температуре изучена хорошо, это позволяет получать очень точные измерительные данные [9–11]. Основной задачей биометрического УЗИ в А-режиме является определение длины переднезадней оси (ПЗО) глазного яблока перед операцией экстракции катаракты для точного расчета силы интраокулярной линзы (ИОЛ).

Стандартизированное УЗИ в А-режиме

Стандартизированное УЗИ в А-режиме – это специальный диагностический метод, разработанный Ossoinig [12, 13] и предполагающий использование датчика с рабочей частотой 8 МГц, а также S-образной кри-

вой усиления. Преимуществом S-образной кривой усиления являются широкий диапазон логарифмического усиления и высокая чувствительность линейного усиления. Главным целевым объектом стандартизированного УЗИ в А-режиме являются тканевая чувствительность, т.е. нормализованные (в децибелах) настройки для выявления и дифференцирования патологически измененных внутриглазных тканей. Данный режим сканирования настроен таким образом, что эхо-сигнал от сетчатки отображается как сигнал 100% интенсивности (при падении звуковой волны перпендикулярно сетчатке) (см. гл. 3). Плотные глазные структуры, такие как склера и хориоидея, также дают сигнал со 100% интенсивностью, тогда как ткани с меньшей плотностью, в том числе помутнения стекловидного тела и мембраны, – более слабый сигнал. По отражению ультразвука в А-режиме можно также оценивать и дифференцировать внутриглазные опухоли и опухоли глазницы. Вместе с УЗИ в В-режиме УЗИ в А-режиме является необходимым методом для дифференцирования витреоретинальных мембран (см. гл. 10).

Ультразвуковое исследование в В-режиме

Контактное УЗИ в В-режиме представляет собой двухмерное отображение эхо-сигнала с использованием горизонтальной и вертикальной осей для лучшего представления формы, локализации и протяженности изменений. Отдельные регистрируемые эхо-сигналы отображаются как точки на экране, яркость точки определяется интенсивностью сигнала. В большинстве ультразвуковых аппаратов, используемых в офтальмологии, применяется логарифмическая или S-образная кривая усиления, а рабочая частота составляет 10 МГц [7]. Термин «контактное» указывает на то, что датчик непосредственно соприкасается с поверхностью глаза; при этом в качестве иммерсионной среды используется метилцеллюлоза (или водяная ванночка) (см. гл. 3).

Изображения, полученные в В-режиме, представляют собой высокоточные отображения глазных структур и являются основой диагностического УЗИ в офтальмологии

[14, 15]. Оценка и дифференциальная диагностика внутриглазных изменений – одна из основных задач УЗИ в офтальмологии (см. гл. 11). Контактное УЗИ в В-режиме считается наиболее информативным в отношении топографических характеристик, таких как локализация, форма и протяженность образования. Данное исследование является динамическим, так как большое внимание уделяется подвижности оцениваемых структур; интерпретация отдельного статического изображения может приводить к ошибочному диагнозу [16]. В-сканирование – это динамичный процесс, требующий особого внимания к изменяющимся на дисплее эхо-картинам.

Стандартизированная эхография представляет собой сочетание контактного УЗИ в В-режиме и стандартизированного УЗИ в А-режиме и является надежным методом оценки глазных изменений на основе топографических, количественных и кинетических характеристик [13, 17–19]. Данный метод хорошо изучен (особенно его использование при меланоме хориоидеи) и широко применяется в клинических исследованиях для дифференциальной диагностики и документации роста опухолей (см. гл. 11) [20–23]. Для исследования глаза используются 3 основные проекции: аксиальная, поперечная и продольная (описаны в последующих главах) (см. гл. 3).

Специальные техники исследования

Ультразвуковая биомикроскопия

При УБМ, предложенной Pavlin, используются частоты 35–80 МГц для визуализации переднего отрезка глаза [24]. Особенности данного прибора и техники исследования описаны в главе 4.

Иммерсионное УЗИ в В-режиме

Под иммерсионным УЗИ в В-режиме понимают исследование с применением промежуточной среды (физиологический рас-

твор) между датчиком и поверхностью глаза. Данное исследование не является рутинным для изучения заднего отрезка глаза. Сосуд, заполняемый раствором, обычно представляет собой чашу или ванночку без дна, по форме и размеру соответствующую поверхности глаза. Ванночка устанавливается на глаз относительно неподвижно, из-за чего существенно ограничивается возможность перемещать датчик, а это, в свою очередь, не дает звуковой волне достичь структур заднего отрезка в перпендикулярном направлении. Однако иммерсионное УЗИ в В-режиме является очень ценным дополнением в исследовании патологии переднего края сетчатки и области зубчатой линии (*ora serrata*), которые расположены слишком близко для использования контактного УЗИ в В-режиме и слишком далеко для УБМ (см. гл. 3).

Цветовая доплерография

Цветовая доплерография (ЦДК) позволяет одновременно получать двухмерное В-изображение и оценивать кровотоки в визуализируемых структурах. При стандартном дуплексном сканировании тканей глаза и глазницы на одном экране получают результат доплерографии в виде характерной волнообразной кривой кровотока, а на другом экране – В-скан. Из-за своего небольшого диаметра сосуды глаза и глазницы не могут быть отображены на В-скане, поэтому доплеровский спектр получают без точной локализации сосуда [25]. Метод ЦДК реализует одномоментное наложение информации о кровотоке (кодируемой цветом) на серошкальное В-изображение [26]. Доплеровский сдвиг отображается красным цветом при движении к датчику и синим – при движении от датчика. ЦДК является удобным инструментом для визуализации и оценки различных патологических структур глаза, в том числе для определения васкуляризации опухолей [27, 28], для оценки патологии сонной артерии и ее ветвей [26], а также при окклюзиях центральной артерии сетчатки (ЦАС) или центральной вены сетчатки (ЦВС) [25, 29] и неартеритной передней ишемической оптической нейропатии (ПИОН) (см. гл. 5) [30].

Трехмерное ультразвуковое исследование

При трехмерном УЗИ множественные последовательные двухмерные В-сканы объединяются для получения трехмерного изображения (см. гл. 19). Датчик держат в одном положении, в то время как трансдьюсер быстро вращается с амплитудой 200°, создавая последовательные образы [31]. Далее данные, полученные программным путем, преобразуются в трехмерное изображение, которое можно рассмотреть в продольном, поперечном, корональном или косом срезе. Данный метод исследования хорошо зарекомендовал себя в клинической практике, в частности для измерения объема внутриглазных структур [32, 33] и оценки ретробульбарной части зрительного нерва (ЗН) [34, 35].

Литература

1. Lizzi FL, Feleppa EJ. Practical physics and electronics of ultrasound. *Int Ophthalmol Clin* 1979;19(4):35–63.
2. Fledelius HC. Ultrasound in ophthalmology. *Ultrasound Med Biol* 1997;23(3):365–75.
3. Lizzi FL, Coleman DJ. History of ophthalmic ultrasound. *J Ultrasound Med* 2004;23(10):1255–66.
4. Mundt G, Hughes W. Ultrasonics in ocular diagnosis. *Am J Ophthalmol* 1956;41:488–98.
5. Oksala A, Lehtinen A. Diagnostic value of ultrasonics in ophthalmology. *Ophthalmologica* 1957;134(6):387–95.
6. Baum G, Greenwood I. The application of ultrasonics locating techniques to ophthalmology. *Am J Ophthalmol* 1958;46(5 Part 2):319–29.
7. Byrne S, Green R. *Ultrasound of the Eye and Orbit*. 2nd ed. St Louis: Mosby; 2002.
8. Byrne S. *A-scan Axial Eye Length Measurements – A Handbook for IOL Calculations*. Mars Hill, NC: Grove Park Publishers; 1995.
9. Oksala A, Lehtinen A. Measurement of the velocity of sound in some parts of the eye. *Acta Ophthalmol* 1958;36(4): 633–9.
10. Jansson F, Sundmark E. Determination of the velocity of ultrasound in ocular tissues at different temperatures. *Acta Ophthalmol* 1961;39:899–910.
11. Coleman DJ. Ophthalmic biometry using ultrasound. *Int Ophthalmol Clin* 1969;9(3):667–83.

12. Ossoinig KC. Quantitative echography – the basis of tissue differentiation. *J Clin Ultrasound* 1974;2(1):33–46.
13. Ossoinig KC. Standardized echography: basic principles, clinical applications, and results. *Int Ophthalmol Clin* 1979;19(4):127–210.
14. Bronson NR. Development of a simple B-scan ultrasonoscope. *Trans Am Ophthalmol Soc* 1972;70:365–408.
15. Feibel RM. Diagnostic ultrasonography. *Int Ophthalmol Clin* 1978;18(1):167–78.
16. Fisher YL. Contact B-scan ultrasonography: a practical approach. *Int Ophthalmol Clin* 1979;19(4):103–25.
17. Ossoinig KC. Ruling out posterior segment lesions with echography. *Int Ophthalmol Clin* 1978;18(2):117–20.
18. Byrne SF. Standardized echography. Part I: A-Scan examination procedures. *Int Ophthalmol Clin* 1979;19(4):267–81.
19. Byrne SF. Standardized echography in the differentiation of orbital lesions. *Surv Ophthalmol* 1984;29(3):226–8.
20. Char DH, Ljung BM, Miller T, et al. Primary intraocular lymphoma (ocular reticulum cell sarcoma) diagnosis and management. *Ophthalmology* 1988;95(5):625–30.
21. Echography (ultrasound) procedures for the Collaborative Ocular Melanoma Study (COMS), Report no. 12, Part II. *J Ophthalmol Nursing Technol* 1999;18(5):219–32.
22. Echography (ultrasound) procedures for the Collaborative Ocular Melanoma Study (COMS), Report no. 12, Part I. *J Ophthalmol Nursing Technol* 1999;18(4):143–9.
23. The COMS randomized trial of iodine 125 brachytherapy for choroidal melanoma: IV. Local treatment failure and enucleation in the first 5 years after brachytherapy. COMS report no. 19. [Erratum appears in *Ophthalmology* 2004;111(8):1514]. *Ophthalmology* 2002;109(12):2197–206.
24. Pavlin CJ, Harasiewicz K, Sherar MD, et al. Clinical use of ultrasound biomicroscopy. *Ophthalmology* 1991;98(3):287–95.
25. Lieb WE, Cohen SM, Merton DA, et al. Color Doppler imaging of the eye and orbit. Technique and normal vascular anatomy. *Arch Ophthalmol* 1991;109(4):527–31.
26. Erickson S, Hendrix L, Massaro B, et al. Color Doppler flow imaging of the normal and abnormal orbit. *Radiology* 1989;173:511–6.
27. Lieb WE, Shields JA, Cohen SM, et al. Color Doppler imaging in the management of intraocular tumors. *Ophthalmology* 1990;97(12):1660–4.
28. Guthoff R, Berger R, Winker P. Doppler ultrasonography of malignant melanoma of the uvea. *Arch Ophthalmol* 1991;109:537.
29. Baxter GM, Williamson TH. Color Doppler flow imaging in central retinal vein occlusion: a new diagnostic technique? *Radiology* 1993;187(3):847–50.
30. Williamson TH, Harris A. Color Doppler ultrasound imaging of the eye and orbit. *Surv Ophthalmol* 1996;30(4):316–7.
31. Fisher Y, Hanutsaha P, Tong S, et al. Three-dimensional ophthalmic contact B-scan ultrasonography of the posterior segment. *Retina* 1998;18:251–6.
32. Finger PT, Khoobehi A, Ponce-Contreras MR, et al. Three dimensional ultrasound of retinoblastoma: initial experience. *Br J Ophthalmol* Oct 2002;86(10):1136–8.
33. Romero JM, Finger FT, Rosen RB, et al. Three-dimensional ultrasound for the measurement of choroidal melanomas. *Arch Ophthalmol* 2001;119(9):1275–82.
34. Garcia Jr JPS, Garcia PT, Rosen RB, et al. A 3-dimensional ultrasound C-scan imaging technique for optic nerve measurements. *Ophthalmology* 2004;111(6):1238–43.
35. Garcia Jr JPS, Garcia PMT, Rosen RB, et al. Optic nerve measurements by 3D ultrasound-based coronal «C-scan» imaging. *Ophthalmol Surg Lasers Imaging* 2005;36(2):142–6.

Практические аспекты

Brandy C. Hayden, Arun D. Singh

Введение

Оборудование для УЗИ глаза построено на основе системы импульс–эхо. Для правильной интерпретации эхографических изображений необходимы базовое понимание принципов распространения ультразвуковых волн и знание аппаратной части. В этой главе представлены основные сведения об устройстве и функциях ультразвукового оборудования, применяемого в офтальмологии.

Устройство ультразвукового оборудования

Все приборы для УЗИ имеют 4 основных компонента: источник импульса, передатчик (трансдьюсер), приемник (ресивер) и графический экран (рис. 2.1). Импульсный генератор вырабатывает множественные короткие электрические импульсы, которые направляются к передатчику, где пьезоэлектрический кристалл превращает электрическую энергию в механические колебания. Эти колебания создают продольные ультразвуковые волны, которые распространяются на ткани, контактирующие с датчиком. На границе изменения плотности ткани (акустическая граница раздела сред) возникает эхо, возвращающееся к датчику. В промежутках между импульсами длительностью несколько микросекунд возвращающийся эхо-сигнал сталкивается с передатчиком, и пьезоэлектрический кристалл превращает механические колебания в электрическую энергию. Образующийся электрический сигнал воспринимается приемником, обрабатывается и отображается в реальном времени (см. гл. 1).

Аксиальное разрешение

Аксиальное разрешение – это минимальное воспринимаемое расстояние между двумя источниками эхо-сигнала. Оно напрямую зависит от частоты импульсов, формы пьезоэлектрического кристалла и характеристик демпфирующего материала, покрывающего кристалл [1–3]. Чем выше частота ультразвуковой волны, тем больше аксиальное разрешение. Например, контактный датчик для В-сканирования с частотой 10 МГц, используемый для исследования заднего отрезка глаза, имеет аксиальное разрешение около 100 мкм, тогда как датчик для УБМ с частотой 50 МГц дает разрешение около

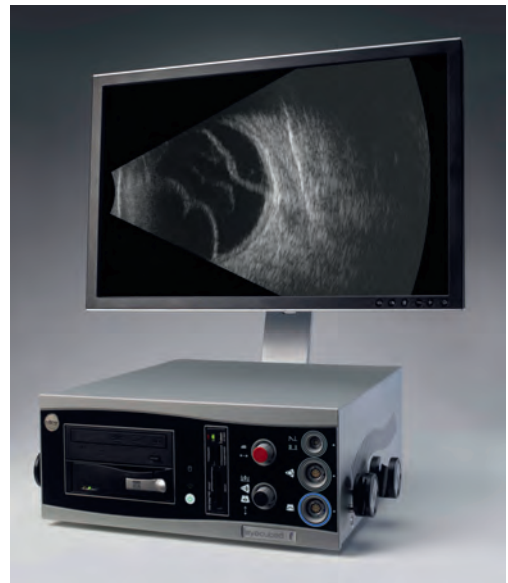

Рис. 2.1 Офтальмологическая ультразвуковая система Eye Cubed™ с датчиком 10 МГц для В-сканирования и широкоформатным дисплеем. (Цит. по: Ellex Innovative Imaging, Миннеаполис, Миннесота, США; с разрешения.)

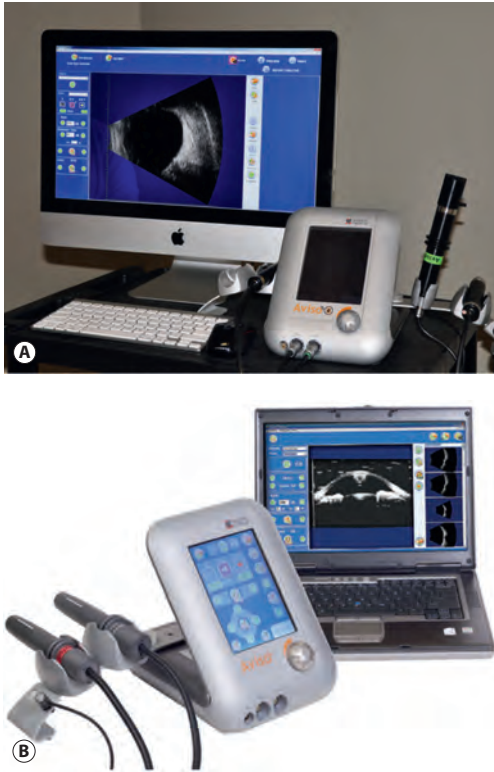

Рис. 2.2 Аппараты для УБМ: стационарный (А) и переносной (В). (Цит. по: Quantel Medical, Бозмен, Монтана, США; с разрешения.)

37 мкм (рис. 2.2) (см. гл. 4). В офтальмологии обычно используются более высокие частоты ультразвука, нежели в других областях; благодаря этому в глазу и глазнице можно обнаружить более мелкие изменения, чем в глубоко залегающих тканях (см. гл. 1) [4].

Специальная конструкция пьезоэлектрического кристалла в офтальмологических аппаратах для УЗИ позволяет значительно улучшить аксиальное разрешение. К задней части кристалла прикрепляется демфирующий материал, уменьшающий рассеивание энергии импульса и делающий импульсы более короткими. Аксиальное разрешение увеличивается при сокращении длительности импульса. Вогнутая форма кристалла фокусирует звуковой луч в определенной фокусной зоне, за счет чего увеличивается не только аксиальное, но и боковое (латеральное) разрешение.

Кривые усиления

Эхо-сигнал, возвращающийся к датчику в промежутках между импульсами распространения ультразвука, является достаточно слабым. Поэтому на уровне ресивера требуется его обработка, включающая усиление, компенсацию, сжатие, демодуляцию и подавление шума [4]. Наиболее важным элементом обработки является усиление ультразвукового сигнала, которое может быть линейным, логарифмическим или S-образным. Тип усиления напрямую влияет на динамический диапазон. Динамический диапазон определяется как диапазон интенсивности эхо-сигнала, который может быть отображен; измеряется в децибелах. Линейное усиление дает значительно меньший динамический диапазон, чем логарифмическое, однако последнее менее чувствительно к небольшой разнице в интенсивности эхо-сигнала. Чаще всего в офтальмологических аппаратах для УЗИ используется S-образная кривая усиления, приближающаяся по чувствительности к линейной кривой, а по динамическому диапазону – к логарифмической. S-образное усиление используется в стандартизированной эхографии для лучшего разграничения тканей при сохранении диапазона обнаружения (см. гл. 1) [5–7].

Коэффициент усиления

Ультразвуковые аппараты позволяют вручную регулировать усиление отображаемого на экране эхо-сигнала при помощи коэффициента усиления (коэффициента передачи) (рис. 2.3). Коэффициент усиления является мерой интенсивности и выражается в децибелах. Изменение коэффициента усиления не влияет на частоту ультразвука и длительность импульса; меняется только интенсивность отображаемой эхографической картины. Настройки коэффициента усиления незначительно различаются у разных производителей ультразвуковых аппаратов, но в целом имеют диапазон от 30 до 100 дБ. При малых значениях коэффициента усиления отображается только сигнал с высокой интенсивностью. Снижение коэффициента усиления приводит к уменьшению глубины проникновения ультразвука и сужению

звукового луча, за счет чего повышается разрешающая способность. Хориоидея, склера и структуры глазницы обычно лучше видны при низких значениях коэффициента усиления (см. гл. 3). При высоких значениях коэффициента усиления становится виден и более слабый эхо-сигнал, однако при этом уменьшается разрешение. Помутнения стекловидного тела и тонкие витреальные мембраны лучше видны при больших значениях коэффициента усиления (см. гл. 10). Во многих ультразвуковых аппаратах имеется также встроенная функция компенсации коэффициента усиления в зависимости от времени сигнала. Она позволяет усилить эхо-сигнал от глубоколежащих структур несколько больше, чем от более поверхностных структур, благодаря чему выравнивается сила эхо-сигнала от сходных по плотности образований, расположенных на разном расстоянии от датчика.

Офтальмологические ультразвуковые модули

Многие современные ультразвуковые аппараты оптимизированы для использования нескольких различных датчиков. Большинство приборов могут использоваться с биометрическим датчиком для УЗИ в А-режиме (10–12 МГц), датчиком для стандартизированного УЗИ в А-режиме (8 МГц), датчиком для контактного УЗИ в В-режиме (10 МГц). Во многих случаях доступны также датчики для УЗИ высокого разрешения или для УБМ (20–80 МГц) (см. гл. 4).

Контактный датчик для УЗИ в В-режиме и датчик для УБМ дают двухмерное изображение, а значит, имеют быстро осциллирующие вперед-назад передатчики. Однако датчики выглядят совершенно по-разному. Контактный датчик для УЗИ в В-режиме (10 МГц) погружен в жидкость и имеет покрытие, придающее гладкость концевой части датчика (см. [рис. 2.4А](#)). Датчики для УБМ лишены покрытия и поэтому при выполнении исследования требуют особенно бережного обращения (см. [рис. 2.4В](#)). Во из-



Рис. 2.3 Регулировка коэффициента усиления (измеряется в децибелах) используется для изменения интенсивности отображаемого эхо-сигнала. Офтальмологическая ультразвуковая система Eye Cubed™. (Цит. по: Ellex Innovative Imaging, Миннеаполис, Миннесота, США; с разрешения.)

бежание дисторсии структур, прилегающих к датчику, необходимо держать датчик на некотором расстоянии от поверхности, для чего используется водяная ванночка или специальный колпачок. Водяная ванночка позволяет также уменьшить ослабление сигнала на уровне покрывающей мембраны, что положительно сказывается на глубине проникновения и разрешающей способности (см. гл. 4).

Перспективы

Дальнейший технологический прогресс в УЗИ, используемом в офтальмологии, происходит за счет внедрения нанотехнологий; из новых материалов создаются передатчики, способные генерировать ультразвук с частотой выше 100 МГц [10]. Изучаются возможности УЗИ с контрастированием, развивается применение доплеровского УЗИ (см. гл. 5). Обсуждение других усовершенствований, таких как трехмерное УЗИ, надгармоническая эхография, паракустическая визуализация и роботизация, можно найти в дополнительных источниках (см. гл. 19).



Рис. 2.4 Датчик для УЗИ в В-режиме (10 МГц) с передатчиком, погруженным в жидкость и имеющим специальное покрытие (А). (Цит. по: Ellex Innovative Imaging, Миннеаполис, Миннесота, США; с разрешения.) Датчик для УБМ (50 МГц) с открытым передатчиком (В). (Цит. по: Quantel Medical, Бозмен, Монтана, США; с разрешения.)

Литература

1. Lizzi FL, Feleppa EJ. Practical physics and electronics of ultrasound. *Int Ophthalmol Clin* 1979;19(4):35–66.
2. Fisher YL. Contact B-scan ultrasonography: a practical approach. *Int Ophthalmol Clin* 1979; 19(4):103–26.
3. Bryne S, Green R. *Ultrasound of the Eye and Orbit*, 2nd ed. St. Louis: Mosby; 2002.
4. Lizzi FL, Coleman DJ. History of ophthalmic ultrasound. *J Ultrasound Med* 2004;23(10): 1255–66.
5. Ossoinig KC. Quantitative echography – the basis of tissue differentiation. *J Clin Ultrasound* 1974;2(1):33–46.
6. Ossoinig KC. Standardized echography: basic principles, clinical applications, and results. *Int Ophthalmol Clin* 1979;19(4):127–210.
7. Ossoinig KC, Byrne SF, Weyer NJ. Part II: Performance of standardized echography by the technician. *Int Ophthalmol Clin* 1979; 19(4):283–6.
8. Pavlin CJ, Harasiewicz K, Sherar MD, et al. Clinical use of ultrasound biomicroscopy. *Ophthalmology* 1991;98(3):287–95.
9. Pavlin CJ, Foster FS. Ultrasound biomicroscopy. High-frequency ultrasound imaging of the eye at microscopic resolution. *Radiol Clin North Am* 1998;36(6):1047–58.
10. Foster FS, Pavlin CJ, Harasiewicz KA, et al. Advances in ultrasound biomicroscopy. *Ultrasound Med Biol* 2000;26(1):1–27.

Клинические методы: ультразвуковое исследование в А- и В-режимах

Brandy C. Hayden, Arun D. Singh

Введение

Методы УЗИ в офтальмологии построены таким образом, что оценка всех аспектов глазного яблока носит упорядоченный и повторяемый характер [1–14]. Конкретный тип исследования определяется показаниями. Для исследования заднего отрезка глаза и глазницы чаще всего используется контактное УЗИ в В-режиме и диагностическое УЗИ в А-режиме. Структуры переднего отрезка доступны для изучения при помощи модифицированного иммерсионного УЗИ в В-режиме либо при помощи УБМ (см. гл. 4). В этой главе представлена надлежащая последовательность проведения исследования в А- и В-режимах.

Положение и подготовка пациента

Оптимальное положение пациента и правильное расположение монитора значительно облегчают регистрацию и интерпретацию данных исследования. В большинстве случаев контактное УЗИ в В-режиме и диагностическое УЗИ в А-режиме удобнее выполнять, когда пациент находится в положении полулежа, отклонившись назад. Ультразвуковой аппарат располагается справа или слева от пациента, на усмотрение врача. Монитор должен по возможности находиться на одном уровне с головой пациента в непосредственной близости от нее, чтобы врач мог контролировать положение

датчика и одновременно смотреть на экран (рис. 3.1).

Бывают ситуации, когда идеальным является обследование в вертикальном положении, например, при частичном заполнении витреальной полости газом. Такие исключения упоминаются в соответствующих главах.

Когда пациент, врач и оборудование готовы к исследованию, пациенту закапывают в исследуемый глаз анестезирующие капли. В качестве контактной среды используется гель на основе метилцеллюлозы, он наносится на кончик датчика. Пациента просят



Рис. 3.1 Правильное положение пациента (отклонившись назад), при котором врач одновременно видит монитор и контролирует датчик на глазу пациента. Офтальмологическая ультразвуковая система Eye Cubed™ (Цит. по: Ellex Innovative Imaging, Миннеаполис, Миннесота, США; с разрешения.)

открыть оба глаза и смотреть в направлении, проекция которого подлежит визуализации. Если пациент закрывает один глаз, второй глаз становится полуприкрытым, и лицевые мышцы напрягаются, в результате чего исследование становится более неприятным для пациента. Когда открыты оба глаза, исследуемый глаз расслаблен, а неисследуемый поддерживает фиксацию взгляда в нужном направлении. Датчик устанавливают непосредственно на поверхность глазного яблока. Изображение при УЗИ в В-режиме можно получить и через закрытые веки, однако это не рекомендуется по двум причинам. Во-первых, ультразвуковые волны

частично гасятся мягкими тканями век, что приводит к снижению контраста эхо-сигнала. Во-вторых, при закрытых веках невозможно точно определить положение датчика по отношению к глазному яблоку. В некоторых ситуациях (например, при исследовании глаза с перфорированной язвой или при осмотре маленького ребенка) датчик устанавливается на веко. Этот факт должен быть отражен в заключении.

Датчик для ультразвукового исследования в В-режиме

Изображение, полученное при УЗИ в В-режиме, представляет собой двухмерное отображение эхо-сигнала и позволяет оценить топографические характеристики изменений в заднем отрезке глаза, в том числе их локализацию, форму и протяженность (см. гл. 2). На боковой стороне датчика, вблизи от его верхушки имеется маркер, обозначающий верх изображения (рис. 3.2А). Передатчик в рукоятке датчика осциллирует только в плоскости маркера, т.е. от маркера к маркеру. Таким образом, верх В-скана соответствует направлению маркера, а низ – диаметрально противоположному. Верхушка датчика соответствует белой линии в самой левой части изображения. Все, что отображается справа от этой линии, представляет собой эхо-сигналы, отраженные от структур глаза, лежащих напротив верхушки датчика. Чем дальше от датчика расположен объект, тем правее он отображается (рис. 3.2В).

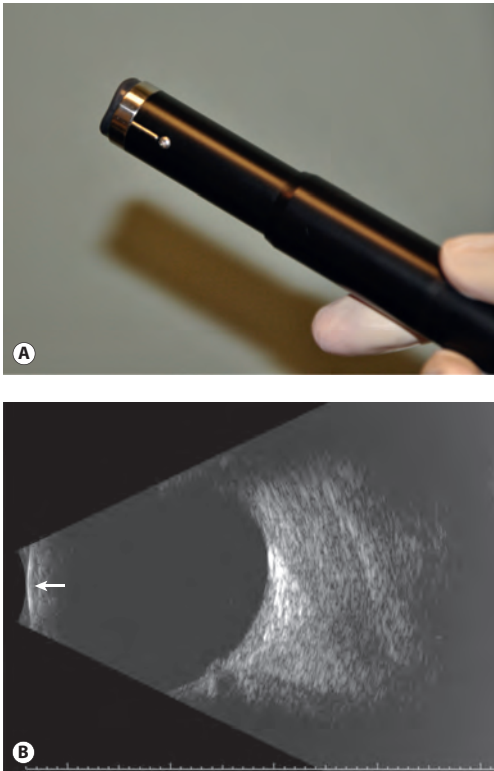


Рис. 3.2 Датчик для УЗИ в В-режиме (А). Белая линия по краю датчика служит для обозначения верха В-скана (верхней части монитора). Верхушка датчика соответствует белой линии в левой части монитора (В; стрелка). Эхо-сигнал справа от этой линии отображает структуры глаза и глазницы. Чем правее на мониторе, тем дальше от датчика находится соответствующая структура. (Цит. по: Ellex Innovative Imaging, Миннеаполис, Миннесота, США; с разрешения.)

Положения датчика при В-сканировании

Транскорнеальное сканирование

Аксиальные срезы

Аксиальные срезы получают, когда верхушка датчика устанавливается непосредственно на роговицу при взгляде пациента прямо вперед (рис. 3.3). На полученном

изображении визуализируется задний отрезок глаза; верх соответствует положению маркера, хрусталик и ЗН расположены в центре, а нижняя часть соответствует противоположному от маркера направлению. Аксиальный срез наиболее легок для интерпретации, так как хрусталик и ЗН расположены в центре изображения. Однако в силу ряда причин этот срез не идеален. При прохождении ультразвука через хрусталик происходит значительное гашение ультразвуковых волн. В артифакчном глазу ИОЛ создает интенсивную реверберацию волн, из-за чего визуализация заднего отрезка существенно ухудшается. Тем не менее аксиальные срезы очень удобны для оценки некоторых поражений макулярной области (см. гл. 10), субтенонова пространства (см. гл. 12) и ЗН (см. гл. 13).

Аксиальные срезы получают при вертикальной или горизонтальной ориентации плоскости сканирования [12]. При вертикальном сканировании маркер направлен на 12 часов, а при горизонтальном – назально. Для получения косых аксиальных срезов маркер ориентируют в сторону верхнего из двух исследуемых меридианов.

Парааксиальные срезы

Парааксиальные срезы помогают изучить перипапиллярную область глазного дна. Для получения такого среза датчик устанавливают непосредственно на роговицу, как при аксиальном сканировании, но наклоняют его немного в сторону исследуемой перипапиллярной области. Как и при аксиальном сканировании, ультразвук проходит через хрусталик, и происходит частичное затухание эхо-сигнала, за счет чего снижается разрешение. Парааксиальное сканирование необходимо для точной оценки размеров перипапиллярных образований (см. гл. 11).

Трансклеральное сканирование

Чаще всего в УЗИ глаза используются продольные и поперечные трансклеральные срезы. Они не проходят через хрусталик, благодаря чему улучшается разрешение. Кроме того, пациенты лучше переносят исследование, если датчик не закрывает ро-

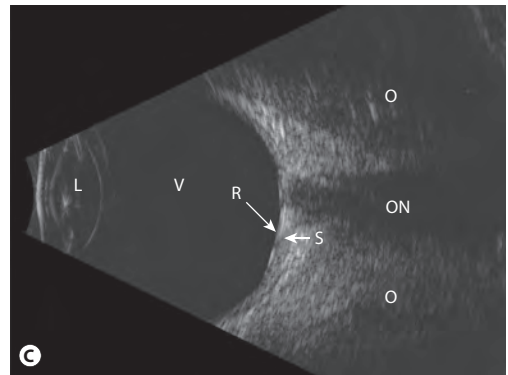
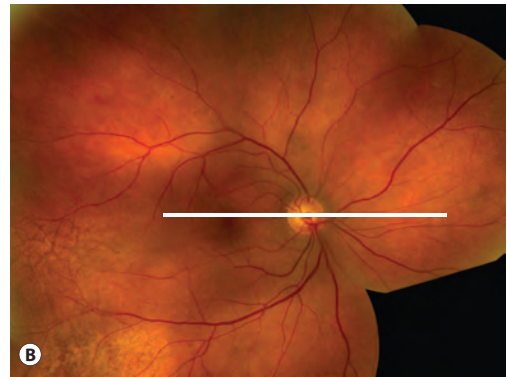
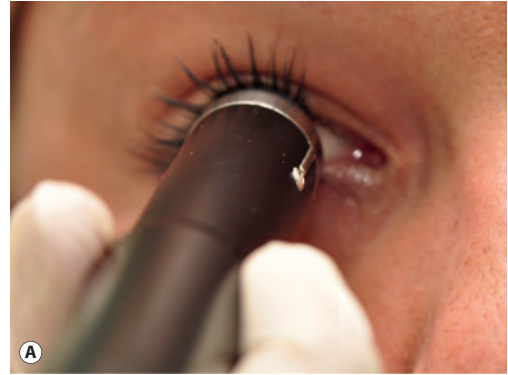

Рис. 3.3 Аксиальное положение датчика. Датчик для УЗИ в В-режиме устанавливают непосредственно на роговицу (А). Соответствующий срез глазного дна (В; линия). В центре полученного изображения визуализируется хрусталик и ЗН (С). L – хрусталик; V – стекловидное тело; R – сетчатка; S – склера; ON – зрительный нерв; O – ткани глазницы. (Цит. по: Ophthalmic Ultrasonography: Theoretic and Practical Considerations. Hayden BC, Kelley L, Singh AD. Ultrasound Clin 2008; 3: 179–183; с разрешения.)

говицу. Оба типа транссклерального сканирования получают, устанавливая датчик на конъюнктиву в области, прямо противоположной исследуемой. Взгляд пациента должен быть направлен приблизительно на 30° в сторону исследуемого участка. Например, если изменения находятся сверху, пациента просят посмотреть немного вверх, а датчик устанавливают в нижней половине, в области лимба, и наклоняют вверх. При этом ультразвук проходит мимо роговицы и хрусталика и направляется вверх в сторону очага.

В отличие от фотографирования глазного дна, когда установить анатомические соответствия помогают сосуды, макулярная область и диск зрительного нерва (ДЗН), при УЗИ можно ориентироваться только по ЗН и экстраокулярным мышцам. Анатомический центр заднего отрезка – макулярная область – определяется при УЗИ только в случае утолщения. Таким образом, в эхографии глаза основным ориентиром центра заднего отрезка является ДЗН.

Продольные срезы

Продольные срезы получают при установке датчика таким образом, что маркер указывает в направлении исследуемого меридиана (часа на циферблате) (рис. 3.4). Передатчик при этом движется перпендикулярно лимбу, «просматривая» глазное дно в радиальном направлении. Полученное изображение показывает срез глазного дна на определенном часе циферблата. В верхней части изображения видна часть глазного дна, расположенная впереди от экватора, в середине – область позади экватора, а в нижней части – область ДЗН. Таким образом, продольный срез визуализирует протяженность изменений в переднезаднем направлении. При сканировании в продольном направлении обычно не требуется часто перемещать датчик, однако если необходимо вывести изменения, расположенные на периферии, имеет смысл сместить его ближе к своду. Тогда краевая периферия окажется в верхней, а ДЗН – в самой нижней части изображения либо вообще не попадает в срез. Продольные срезы обозначаются согласно часу циферблата, в направлении которого исследуется глазное дно. Если датчик рас-

полагается на 9 часах с маркером, обращенным к центру зрачка, то сканируется меридиан, соответствующий 3 часам (рис. 3.5). Полученное изображение обозначается как продольный срез на 3 часах, или L3.

Продольные срезы являются предпочтительными для визуализации мембран, крепящихся к ДЗН или рядом с ним (см. гл. 10). Данная ориентация срезов также необходима для локализации небольших поражений, таких как разрыв сетчатки или локальная тракционная отслойка сетчатки, и для оценки макулярной области.

Поперечные срезы

Поперечные срезы получают, устанавливая датчик таким образом, чтобы маркер был направлен перпендикулярно исследуемому меридиану (часу циферблата) (см. рис. 3.6). Передатчик при этом движется параллельно лимбу и формирует изображение циркулярного среза глазного дна, охватывающего несколько часов циферблата, с зоной интереса в центре. Например, если датчик устанавливают в области лимба правого глаза на 6 часах (маркер направлен на 3 часа, т.е. перпендикулярно меридиану 6 часов), на полученном изображении в верхней части видна область 3 часов, в середине – 6, внизу – 9 часов. Поперечные срезы обычно выполняются в формате динамического исследования. Сначала датчик устанавливают в области лимба и таким образом визуализируют часть глазного дна кзади от экватора. Затем датчик медленно перемещают в сторону свода, получая изображение ближе к экватору. Продолжая смещение от лимба, можно получить В-сканы преэкваториальной зоны. Поперечные срезы обозначаются по меридиану (часу циферблата) в центре изображения. Например, если датчик стоит на 3 часах правого глаза с маркером, направленным вверх, сканируется полуокружность от 12 до 6 часов с центральным меридианом на 9 часах (см. рис. 3.7). Полученное изображение обозначается как поперечный срез на 9 часах, или T9.

Поперечные срезы хорошо показывают боковое распространение патологических изменений заднего отрезка и поэтому необходимы для обследования при отслойке сетчатки (см. гл. 10) и для оценки циркулярной

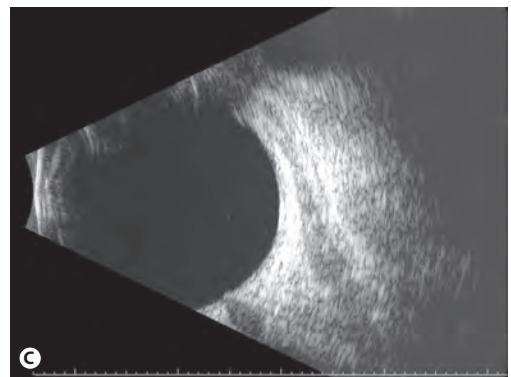
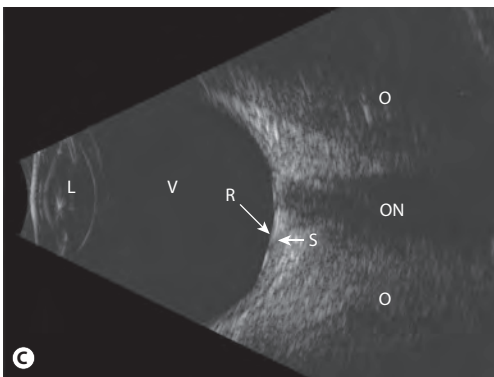
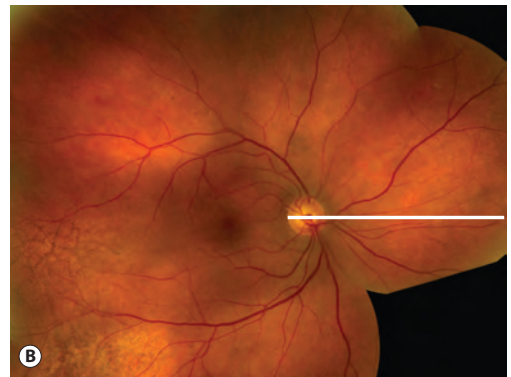
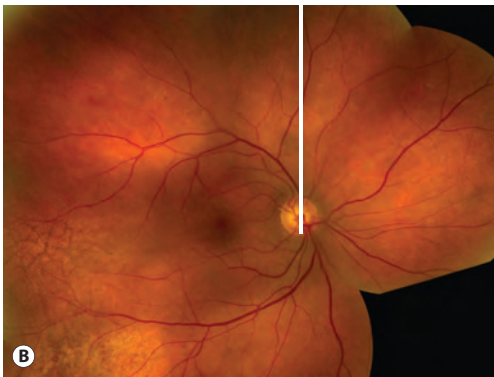
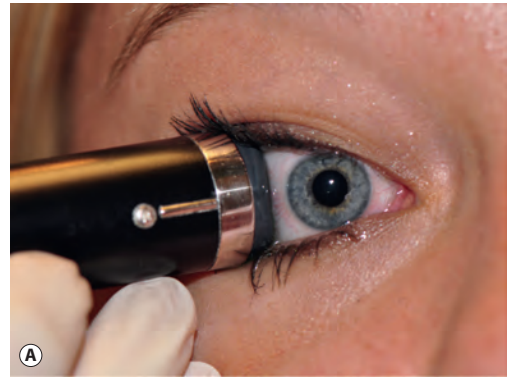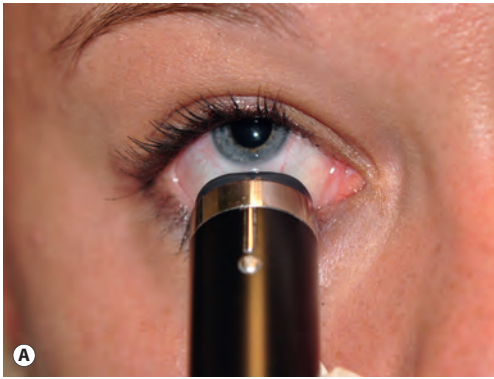


Рис. 3.4 Продольное УЗИ в В-режиме. Датчик установлен на конъюнктиве таким образом, что маркер направлен вверх (А). Соответствующий срез глазного дна (В; линия). Полученная сонограмма, показывающая радиальный срез на 12 часах; периферия глазного дна отображается в верхней части, область позади экватора – в середине, ЗН – в нижней части (С). L – хрусталик; V – стекловидное тело; R – сетчатка; S – склера; ON – зрительный нерв; O – ткани глазницы. (Цит. по: Ophthalmic Ultrasonography: Theoretic and Practical Considerations. Hayden BC, Kelley L, Singh AD. Ultrasound Clin 2008; 3: 179–183; с разрешения.)

Рис. 3.5 Схема продольного УЗИ в В-режиме. Датчик установлен на конъюнктиве на 9 часах, ультразвук направлен по меридиану 3 часов (А). Соответствующий срез глазного дна (В; линия). На полученной сонограмме показан продольный срез на 3 часах, обозначенный как L3 (С).




Рис. 3.5 (окончание). Обратите внимание на положения датчика при продольном УЗИ: L3 (D), L12 (E), L9 (F) и L6 (G).

протяженности внутриглазных образований (см. гл. 11).

Методы ультразвукового исследования в В-режиме

Для всестороннего осмотра глазного яблока требуется упорядоченный алгоритм УЗИ в В-режиме. В зависимости от показаний может применяться скрининговый метод «пяти срезов» с последующей детализацией или только метод «пяти срезов».

Метод «пяти срезов»

Наиболее частым показанием для УЗИ в В-режиме является оценка заднего отрезка в условиях непрозрачных оптических сред. Целью исследования является мысленная объемная реконструкция глазного яблока на основе нескольких двухмерных изображений, полученных в В-режиме. Полную ви-

зуализацию заднего отрезка можно получить при помощи 4 поперечных и 1 продольного среза, каждый из которых выполняется с высоким, средним и низким коэффициентом усиления (см. рис. 3.8). Дополнительные ракурсы сканирования могут понадобиться для более подробной визуализации и документации специфических изменений. Однако даже указанных пяти основных срезов при правильном их выполнении достаточно для того, чтобы не пропустить значимую патологию заднего отрезка глаза.

В первую очередь исследуется верхняя часть глазного яблока, для чего датчик устанавливают в области лимба на 6 часах, маркер при этом должен быть направлен в носовую сторону (см. рис. 3.9). Получаемое изображение представляет собой поперечный срез на 12 часах кзади от экватора (T12, PE). Затем врач медленно смещает датчик вниз, в сторону конъюнктивального свода, не меняя направления сканирования. При этом плоскость сканирования перемещается

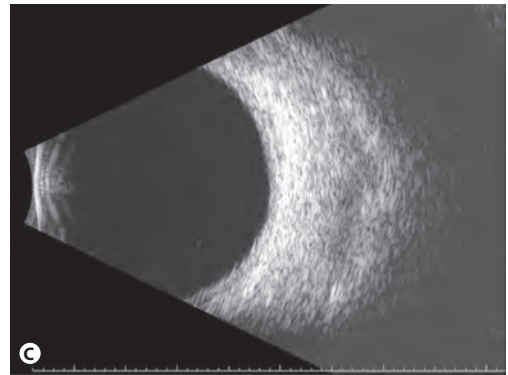
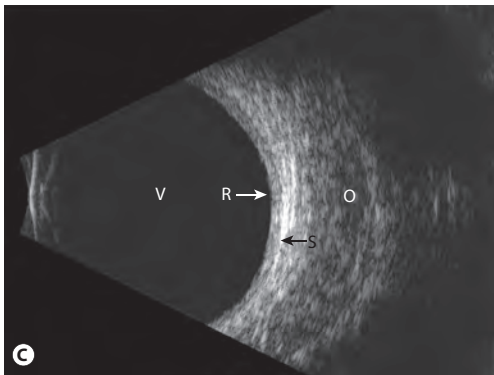
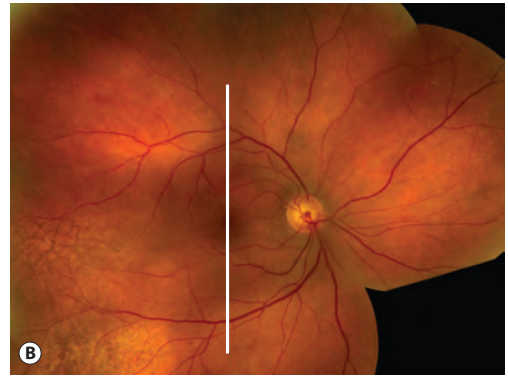
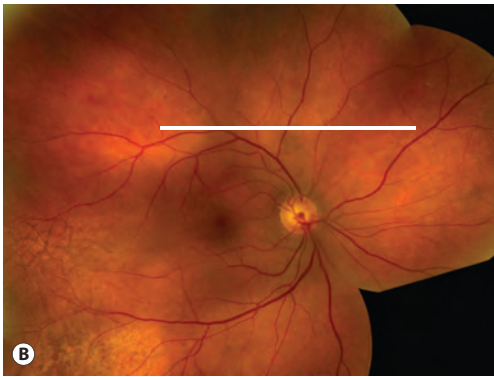
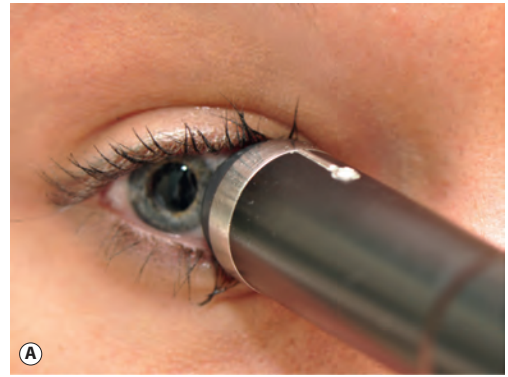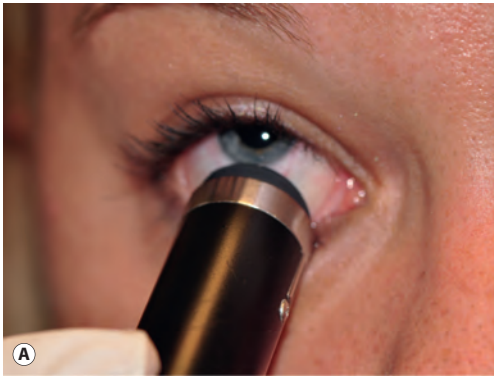


Рис. 3.6 Поперечное УЗИ в В-режиме. Датчик установлен на конъюнктиве вблизи лимба с маркером, направленным назально (А). Соответствующий срез глазного дна (В; линия). На полученном изображении виден сектор периферической сетчатки кзади от экватора в верхней половине протяженностью от 3 (в верхней части), через 12 до 9 часов (в нижней части) (С). V – стекловидное тело; R – сетчатка; S – склера; O – ткани глазницы. (Цит. по: Ophthalmic Ultrasonography: Theoretic and Practical Considerations. Hayden BC, Kelley L, Singh AD. Ultrasound Clin 2008; 3: 179–183; с разрешения.)

Рис. 3.7 Схема поперечного УЗИ в В-режиме. Датчик установлен на конъюнктиве в области лимба на 3 часах, маркер направлен вверх (А). Соответствующий срез глазного дна (В; линия). Полученный В-скан отображает поперечный срез на 9 часах и обозначается как Т9 (С).