Эстетика непрямой реставрации

Protocols for

Predictable Aesthetic Dental Restorations

Irfan Ahmad

BDS, The Ridgeway Dental Surgery, Middlesex, UK
Active member European Academy of Esthetic Dentistry

Blackwell
Munksgaard

Эстетика непрямой реставрации

Ирфан Ахмад

Перевод с английского

Москва
«МЕДпресс-информ»
2009

УДК 616.314-76-071.3
ББК 56.6
А95

Все права защищены. Никакая часть данной книги не может быть воспроизведена в любой форме и любыми средствами без письменного разрешения владельцев авторских прав.

Авторы и издательство приложили все усилия, чтобы обеспечить точность приведенных в данной книге показаний, побочных реакций, рекомендуемых доз лекарств. Однако эти сведения могут изменяться.

Внимательно изучайте сопроводительные инструкции изготовителя по применению лекарственных средств.

Перевод с английского: ***М.К.Макеева***

Ахмад И.
А95 Эстетика непрямой реставрации / Ирфан Ахмад ; Пер. с англ. – М. : МЕДпресс-информ, 2009. – 232 с. : ил.
ISNB 5 -98322-526-X

Основа данной книги – клиническое путешествие по миру стоматологической реставрации, которое начинается с составления плана лечения и заканчивается фиксацией постоянной реставрации. В большинстве глав присутствуют научно обоснованные данные по применению тех или иных методов и практические рекомендации по их ежедневному использованию. Освоение предложенных методик поможет в создании эстетичных, функциональных реставраций с длительным сроком службы и хорошим прогнозом.

Книга будет интересна студентам стоматологических факультетов медицинских вузов, практикующим врачам.

УДК 616.314-76-071-3
ББК 56.6

ISBN 1-4051-1820-2

© This edition is published by arrangement with **Blackwell Publishing Ltd**, Oxford. Translated by **MEDpress-Inform Publishers** from the original English language version. Responsibility of the accuracy of the translation rests solely with **MEDpress-Inform Publishers** and is not the responsibility of **Blackwell Publishing Ltd**.

ISBN 5-98322-256-X

© Издание на русском языке, перевод на русский язык, оформление, оригинал-макет. Издательство «МЕДпресс-информ», 2009

Содержание

Посвящение 8
Предисловие Рональда Е. Гольштейна 9
Предисловие от автора 11

Глава 1 Составление плана лечения – обследование пациента, подходы к планированию и лечению 13

Клиническое обследование 14
Планирование лечения 16
Постановка окончательного диагноза 17
Оценка степени риска 17
Выбор метода лечения с использованием принципов доказательной медицины 19
Изложение плана лечения пациенту 23
Лечение 25
Клинический случай 26
Обследование 26
Планирование 28
Лечение 30

Глава 2 Триада успеха – здоровье, функция и эстетика 35

Здоровье 36
Пародонт 36
Использование данных о биотипе десны и биолХогической ширине в практике 43
Имплантация 44
Функция 45
Окклюзия 45
Фонетика 52
Эстетика 53
Эстетика лица 54
Эстетика нижней трети лица при улыбке 57
Эстетика зубов 61
Эстетика десны 64

Глава 3 Выбор безметалловых систем 70

Научная обоснованность использования 70
Рациональность применения цельнокерамических реставраций 70
Физические и механические свойства керамики 73
Однослойные и двуслойные безметалловые системы 73
Причины образования сколов и трещин 74
Керамические массы, применяемые в стоматологии 76
Силикатная керамика 77
Керамика на основе оксида алюминия 80
Керамика на основе оксида циркония 83
Продолжительность службы 84
Срок службы металлокерамических реставраций 85
Dicor и Cerestore 85
IPS-Empress 1 85
In-Ceram Alumina 85
Procera 85
Цельнокерамические мостовидные протезы 86
Практические замечания 88

Глава 4 Анализ цвета 92

Научные основы цветовосприятия 92
Свет как раздражитель для восприятия цвета 93
Источник света 93
Объект 94
Восприятие (работа детектора) 97
Графическое выражение света как раздражителя для цветовосприятия 99
Осознание цвета 99
Определение цвета зуба 100
Физические факторы 100
Физиологические факторы 102
Психологические факторы 102

Стоматологические факторы 104
Другие оптические свойства, влияющие на выбор цвета 105
Цветовая шкала в стоматологии 106
Виды цветовых шкал 107
Ограничения применения цветовых шкал 110
Оценка цвета инструментальными методами 110
Спектрофотометр 110
Цифровая камера и оборудование по определению синего, зеленого и красного цветов (RGB) 110
Практические заметки 111
Зрительная оценка цвета 112
Оценка цвета инструментальными методами 112

Глава 5 Материалы для восстановления культи зуба, внутриканальные штифты и методы работы с ними 114

Введение 114
Обоснования необходимости упрочнения витального зуба 115
Упрочнения витальных зубов при восстановлении непрямой реставрацией 115
Способы достижения ретенции 115
Восстановление витального зуба – практическая часть 119
Предварительная оценка состояния зуба 119
Рентгенологическое обследование 119
Осмотр зуба в полости рта 119
Протокол восстановления культи витального зуба 119
Обоснование необходимости упрочнения девитального зуба 120
Материалы изготовления внутриканальных штифтов 120
Металлические штифты, изготовленные в лаборатории 120
Стандартные металлические штифты заводского изготовления 120
Керамические штифты 121
Волоконные штифты 122
Критерии выбора внутриканального штифта 123
Количество оставшегося дентина коронковой части 123
Конический или цилиндрический штифт? 124
Гладкая или рельефная поверхность? 124
Пассивная или активная фиксация штифта? 124
Индивидуально изготовленные штифты или стандартные штифты заводского изготовления? 124
Восстановление однокорневых и многокорневых зубов 127
Выбор фиксирующего материала 127
Эстетичность восстанавливаемого зуба 127
Выбор типа культи 131
Причины неудач 133
Потеря ретенции 133
Перелом штифта 134
Трещина корня 134
Оценка зуба перед установкой штифта 135
Оценка эндодонтического статуса 136
Оценка пародонтального статуса 136
Выбор окончательной конструкции 136
Оценка оставшегося дентина коронковой части 137
Расположение зуба 137
Выводы 137
Восстановление девитального зуба – практическая часть 137

Глава 6 Препарирование зуба под ортопедические конструкции 143

Научно обоснованное препарирование 143
Показания к реставрации коронковой части зуба 143
Значение сохранности биологической ширины десны 145
Локализация края реставрации 146
Форма уступа 148
Препарирование зуба 148
Обеспечение сохранности тканям зуба при препарировании 151
Режущая эффективность боров 154
Практическая часть 154
Препарирование фронтальной группы зубов 154
Обследование пациента 154
Планирование лечения 155
Лечение 156
Препарирование боковой группы зубов 158
Обследование пациента 159
Планирование лечения 159
Лечение 160

Глава 7 Временные реставрации 163

Введение 163
Рациональность использования 163
Значение временных реставраций для здоровья зубочелюстной системы 165
Значение временных реставраций при восстановлении функции 165

Значение временных реставраций для эстетики зубного ряда 165
Биосовместимость материалов для временных реставраций 169
Прочность временных реставраций 169
Методы защиты пульпы от температурных и химических воздействий в процессе изготовления и фиксации временных реставраций 170
Качество краевого прилегания 171
Роль временных реставраций в аккумуляции зубной бляшки 172
Стабильность цвета временных реставраций 174
Простота работы с материалами для временных реставраций 174
Выбор материала для временных реставраций 175
Материалы на основе полиметилметакрилата (ПММА) 175
Материалы на основе поливинилэтилметакрилата (ПВЭМА) 175
Материалы на основе БИСГМА 176
Композитные материалы на акриловой основе 177
Композитные материалы с матрицей из уретандиметилметакрилата (УДМА) 177
Практические рекомендации 177
Методы изготовления временных конструкций 177
Форма временной коронки 178
Форма зуба до препарирования 178
Желаемая форма зуба 178
Стандартная форма зуба из набора 179
Этапы изготовления временных реставраций 180
Прямая техника изготовления временной реставрации 180
Непрямая техника изготовления временной реставрации 181
Комбинация прямой и непрямой техник 182

Глава 8 Оттиски в стоматологии 184

Введение 184
Научная обоснованность 185
Вторичные компоненты точного оттиска 185
Стандартная или индивидуальная ложка? 185
Одночелюстной или двучелюстной оттиск? 185
Перфорированная или гладкая оттискная ложка? 186
Одноэтапный или двухэтапный оттиск? 186
Отверждение массы в пассивном состоянии или под давлением? 187
Охлаждение или нагревание? 187
Ручное или автоматическое замешивание? 187
Физический или химический метод ретракции десны? 187
Оттискные материалы 188
Первичный компонент точного оттиска 192
Факторы пациента (оценка риска) 192
Факторы врача 193
Клинические рекомендации 197
Оттиск зубного ряда 197
Десневой оттиск 200

Глава 9 Примерка постоянной реставрации 204

Клинические замечания 205
Оценка коронки вне полости рта 205
Оценка реставрации на разборной модели 206
Оценка реставрации на целой модели 207
Оценка коронки в полости рта 208

Глава 10 Фиксация постоянной реставрации. Материалы для фиксации и их свойства 210

Научная обоснованность 210
Виды материалов для фиксации и их свойства 210
Цинкоксидэвгенольный цемент 210
Цинкфосфатный цемент 211
Стеклоиономерный цемент 211
Стеклоиономерный цемент, модифицированный полимерным компонентом 211
Полимерный цемент двойного отверждения 211
Самоадгезирующийся цемент двойного отверждения 211
Самоадгезирующийся цемент химического отверждения 212
Праймеры для керамики 212
Свойства материалов для фиксации 212
Адгезия 213
Окклюзионные нагрузки 214
Герметичность в области десневого края 215
Ретенция 216
Предварительная обработка поверхности культевой части 217
Дентинные адгезивные системы 217
Качество адгезии 222
Предварительная обработка внутренней поверхности реставрации 223
Клинические рекомендации 224

Посвящение

Моей жене и душевному компаньону Samar и моему сыну Zayan.

Предисловие

Мне всегда казалось, что любой учитель, преподающий одну из областей красоты, включая эстетическую стоматологию, должен обладать художественным видением. По моему мнению, Irfan Ahmad наделен этим качеством. Впервые посетив его лекцию, я был впечатлен глубиной его понимания всего, что называют эстетикой. Поэтому его авторство, как никого другого, подходит для книги с названием «Эстетическая реставрация: руководство к действию». Его подход как к базовым, так и к сложным принципам эстетики имеет хорошую основу. И хотя каждый врач работает по собственной отлаженной схеме, тем не менее следует осознавать, что существует не один способ достичь одной и той же цели, и поэтому по-своему уникальный подход Dr. Ahmad заслуживает внимания. Фотографии, представленные им для книги, сделаны с художественным вкусом и обладают образовательной ценностью. Слишком часто в последнее время мы видим клиницистов, которые читают лекции и пишут о своих новых и оригинальных методиках, однако в большинстве случаев эти методики либо не показывают ожидаемых результатов, либо показывают в очень небольшой степени. Струей свежего воздуха является книга Dr. Ahmad, в которой для реализации своего таланта он пользуется не сомнительными, а научно обоснованными и доказанными принципами. Уникальностью нашей профессии является то, что мы не являемся клонами друг друга в профессиональном смысле, у каждого врача есть свои секреты, с помощью которых он добивается общей цели – функционального и эстетичного результата, которым доволен пациент. Поэтому то, что Dr. Ahmad осветил для нас свой собственный путь достижения успеха, одновременно и ново, и поучительно.

Прошло более тридцати лет с момента выхода первого издания моей книги «Эстетическая реставрация». Это было самое первое издание, представляющее эстетические технологии как самостоятельный предмет, а также как неотъемлемую часть междисциплинарной стоматологии. Объединяя специалистов практически всех областей стоматологии, эта концепция сейчас полностью принята в ту область, которую мы подразумеваем под стандартами лечения, диагностики и планирования.

Dr. Ahmad хорошо понимает эту концепцию, и потому в своей книге он подробно останавливается на деталях того, как следует действовать, чтобы добиться отличного результата при работе с цельнокерамическими коронками и мостовидными протезами. Как и я в своей книге, Dr. Ahmad посвящает главу каждому из шести основных шагов к достижению успешной реставрации. Такая подача информации, когда каждому этапу отведена целая глава, имеет большое значение для образования и понимания не только новых аспектов, которые, вероятно, более эффективны, чем те, которыми вы пользовались до сих пор, но и того, что каждый этап является цельным отдельным предметом для изучения. Это помогает нам все время помнить о том, что важно уделять достаточное количество вре-

мени деталям на любом этапе, и тогда каждая работа будет самой лучшей. Во внимании к деталям и заключается разница между реставрацией обычной и экстраординарной. Dr. Ahmad это знает, и мне очень приятно, что он решил поделиться своими знаниями с нами.

Ronald E. Goldstein, DDS

От автора

Цель написания этой книги – поделиться с клиницистами знаниями, как сделать реставрацию эстетичной, что очень сложно при работе с натуральными зубами. Эстетика в стоматологии подвержена влиянию пожеланий пациента, опыта врача, художественного вкуса и мануальных навыков керамиста. Она является призрачной границей между искусством и наукой. Но одного искусства недостаточно для создания эстетической реставрации, так же как и одна наука не может быть залогом хорошего эстетического результата. Для того чтобы эстетическая реставрация стала реальностью, необходим четкий клинический протокол, основанный на биологической целесообразности и данных научных исследований. Пользуясь триадой успеха (здоровье, функция, эстетика), врач и керамист могут создать долговечный протез, гармонично сочетающийся с окружающими мягкими и твердыми тканями. Внешний вид стоматологической реставрации – вещь довольно субъективная, одна и та же реставрация может быть для одного прекрасной, для другого ужасной. Эстетика – это страсть, а не ремесло, это то, что, скорее, нужно найти и почувствовать, чем выучить. Согласно Carl Jung, не отдавшись своей страсти до конца, невозможно преодолеть ее.

Основа данной книги – клиническое путешествие по миру стоматологической реставрации, которое начинается составлением плана лечения и заканчивается фиксацией постоянной реставрации. Главы, промежуточные между этими двумя пунктами, повествуют читателю об успешном проведении каждого этапа на пути к эстетической реставрации. В большинстве глав присутствуют научно обоснованные данные по применению тех или иных методов и практические рекомендации по их ежедневному применению. И хотя процесс обучения может показаться долгим и обременительным, освоение предложенных методик поможет в создании эстетичных, функциональных реставраций с длительным сроком службы и хорошим прогнозом. Более того, применяя систематизированный подход, представленный в данной книге, можно добиться отличного результата, удовлетворяющего всем клиническим требованиям и созвучного с пожеланиями пациента.

Я в неоплатном долгу перед Рональдом Гольштейном, признанным пионером эстетической стоматологии. Два человека вдохновили меня на написание этой книги – это Bernard Touati и Nitzan Bichacho. А также замечательные люди, которые прямо или косвенно помогали мне в работе над книгой: Avishai Sadan, Gerard Chiche, Marcus Blatz, Tom Trinkner, William Liebenberg, Alan Gluskin, Homa Zadeh, Fereidoun Daftary, Stefano Gracis, Mauro Fradeani, Douglas Terry, Stephen Hancocks, Rafi Romano, Galip Gurel, Alan Sidi, Eric van Doreen, Youval Elyat, Ervin Weiss, Nitzan Fuhrer, Ilan Gilboa, члены Европейской академии эстетической стоматологии и Группы деонтологии, особенно Sanjan Sethi, который основал эту группу.

Моя особая благодарность Stephen Chu за его дружбу и поддержку, чья книга-бестсел-

лер о цвете вдохновила меня на написание главы 4. Также хочу поблагодарить керамистов, чей талант отражен на страницах моей книги, – это Willi Geller, Gerald Ubassy, Jason Kim, Paul Sturridge, Jean Marc Etienne, John Hubbard и David Korson. Меня поддерживали мои дорогие друзья Karl Theis, Magnus Persson, Ann-Louise Holding, Hina Halai, Sital Patel, Bob Muggleston, мой отец, Mansur Ahmad, приемная мама Bilqis Bibi, тетя Razia Khanum, сестры Ayesha и Samina. Я очень благодарен Omowunmi Braithwaite за ее доброту и поддержку и за то, что была с нами, когда я и моя жена так нуждались в ней.

Я благодарен Caroline Connelly и работникам издательства Blackwell за их работу по воплощению моей книги в реальность.

Irfan Ahmad

1 Составление плана лечения – обследование пациента, подходы к планированию и лечению

Эстетическая стоматология стоит особняком относительно других видов стоматологической помощи, что связано в первую очередь с определенной субъективностью оценки успеха эстетической реставрации. Формулу успешного лечения можно выразить аббревиатурой APT (Assessment – оценка, Planning – планирование, Treatment – лечение), последовательное исполнение составляющих которой обеспечивает успех (рис. 1.1). Как и при решении любой стоматологической проблемы, в эстетической стоматологии большое значение имеет планирование, однако ни в одной другой области стоматологии пациент не принимает такого активного участия в составлении плана лечения. К примеру, практически любая проблема эндодонтического характера решается при минимальном участии пациента, как правило, его интересует только снятие симптоматики, а не метод, которым это будет произведено. При планировании изготовления эстетической реставрации участвовать в принятии решения относительно формы, цвета и других характеристик будущих зубов могут не только сами пациенты, но и их родственники и друзья. Учитывая данные особенности эстетической стоматологии, стандартный подход к восстановлению зубов требует адаптации к этим непростым условиям.

Успех эстетического восстановления зубов возможен только при суммации следующих компонентов:

- значительные временные затраты;
- наличие у врача способностей к данному виду деятельности;
- наличие теоретических познаний в этой области;
- мануальные навыки;
- опыт;
- терпение.

Для достижения максимально успешного лечения эти компоненты необходимо при-

Рис. 1.1. Схема систематизированного подхода к лечению.

менять согласно систематическому подходу к лечению, удобным выражением такого подхода является предложенная выше аббревиатура АРТ. Использование данного подхода совместно с перечисленными компонентами позволяет достичь максимального успеха и минимизировать количество неудачных случаев в клинической практике.

Клиническое обследование

Одной из особенностей обследования пациента в эстетической стоматологии является первичная консультация, которая имеет важное значение для всего процесса дальнейшего лечения. Когда основным мотивом посещения стоматолога является не боль, а эстетика, первая встреча будет носить преимущественно психологический характер. Так, в процессе первого посещения происходит взаимная оценка врача и пациента, со стороны врача первостепенной задачей будет определение личностных качеств пациента, его эмоционального статуса и пожеланий. Так как эстетическое восстановление зубов – процесс в большей или меньшей степени длительный, то взаимное уважение и понимание, формирующиеся при первой встрече, должны поддерживаться на протяжении всего периода лечения. Для этого врачу следует авторитарной манере общения предпочесть сдержанный и доверительный тон[1]. Как правило, уже в ходе первичной консультации становится ясно, как сложатся отношения врач–пациент. Следует учитывать, что даже несмотря на хорошие мануальные навыки врача и слаженность работы его команды, лечение с большой долей вероятности завершится неудачей, если не удалось достичь взаимопонимания.

Таким образом, не следует недооценивать значение первичной консультации, и хотя полученный от нее доход будет меньше среднечасового дохода врача в неделю, удачная первичная консультация может положить начало дальнейшей длительной работе.

Для собрания всей необходимой информации от пациента иногда требуется не один визит. Все последующие визиты, по сравнению с первичной консультацией, будут более информативными с клинической точки зрения. Процесс получения информации подразделяется на три этапа: сбор анамнеза, клиническое обследование основными методами, обследование с помощью дополнительных технологических методов, при необходимости возможно направление пациента к врачам других специальностей для получения необходимых заключений. Ниже приводится развернутый план получения информации. Следует отметить, что не всем пациентам требуется проведение всех ниже перечисленных исследований, в зависимости от клинической ситуации ненужные пункты можно исключить, а требуемые добавить:

(1) Сбор анамнеза:
- Общесоматический статус – выявление различных заболеваний, например, диабета, нарушений иммунного статуса, а также данных о регулярном приеме каких-либо лекарственных препаратов.
- Выявление факторов риска – медицинских (диабет, иммуносупрессия, синдром Дауна, эпилепсия, ксеростомия), генетических (предрасположенность к развитию кариеса и заболеваний пародонта), социальных (культурные и жизненные ценности), факторов, связанных с потреблением фтора (место рождения и проживания), социальный статус и уровень образования, наличие вредной работы и привычек (плохая гигиена, курение, щелканье орехов).
- Характер питания – гастродуоденальный рефлюкс, какая-либо диета, булимия.
- Стоматологический анамнез – отношение к стоматологическому здоровью в целом, уровень гигиены полости рта, информация о предыдущем лечении, данная пациентом и направляющим его врачом.

(2) Основные методы обследования:
- Опрос – первичная консультация (выявление ведущей жалобы пациента, его пожеланий и ожиданий).
- Осмотр:
  - Общий наружный осмотр – оценивается симметричность лица, крас-

ная кайма губ, строение скелета, наличие спазмов мускулатуры, состояние лимфатических узлов, особенности речи.

- Эстетический осмотр – оценивается линия улыбки, степень обнажения десны при улыбке, степень обнажения зубов при улыбке и в покое, форма, рельеф поверхности и оттенок зубов.
- Осмотр полости рта – начинается с оценки мягких тканей: следует обратить внимание на наличие патологических элементов на слизистой оболочке полости рта, биотип десны, ширину прикрепленной десны, а также на размер и расположение языка, так как крупный язык будет упираться в передние зубы, что может негативно отразиться на реставрации. То же самое может произойти при увеличении миндалин, при этом будет сужен вход в гортань, что препятствует правильному дыханию и способствует смещению языка вперед. При оценке состояния зубов обращают внимание на наличие кариеса, некариозных поражений (эрозии, клиновидные дефекты, патологическая стираемость) и травматических сколов. При оценке зубных рядов следует определить форму зубных дуг в передне-заднем и трансверзальном направлениях. Величина вертикального перекрытия и межокклюзионного пространства оцениваются в случае зубоальвеолярного выдвижения, проблемах с ВНЧС, убыли альвеолярной кости после удаления зубов. В случае отсутствия зубов конфигурацию беззубого гребня определяют по классификации Misch[2].
- Оценка окклюзионных соотношений – определение центральной окклюзии (ЦО), центрального соотношения зубов (ЦС), бокового ведения, переднего ведения, горизонтальной резцовой щели и вертикального резцового перекрытия, величины кривых Шпее и Уилсона, наличие супраконтактов, бруксизма, некачественных реставраций.
- Пальпация – оценивается тонус жевательных мышц, состояние ВНЧС, выявляется фремитус (дрожание) передних зубов при смыкании в положении центральной окклюзии, проводится перкуссия зубов (обследование на предмет выявления эндодонтических патологий).
- Письменная часть обследования – регистрация данных клинического обследования. Для выявления эстетических ожиданий пациента часто используются всевозможные анкеты, там могут содержаться, например, такие вопросы: «Что для вас важно: форма, цвет или длина зубов?»

(3) Дополнительные методы обследования:

- Получение диагностических моделей и изучение их в артикуляторе.
- Регистрация движений нижней челюсти.
- Диагностическое моделирование из воска на гипсовых моделях (рис. 1.2 и 1.3).
- Изучение рентгенограмм (как текущих, так и предыдущих).
- Проведение фотосъемки клинического случая до лечения (с использованием интраоральной камеры или фотоаппарата).
- Различные виды компьютерного сканирования: компьютерная томография, линейная томография, интерак-

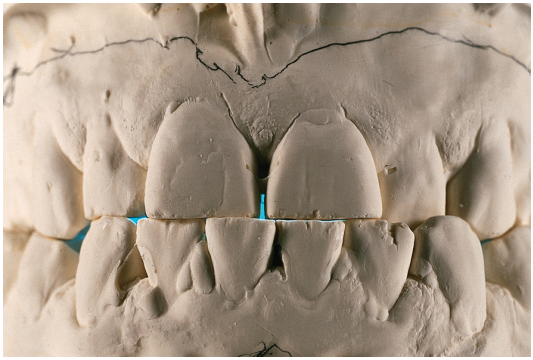

Рис. 1.2. На диагностических моделях видно снижение высоты прикуса.

Рис. 1.3. На диагностической модели в воске предложен вариант увеличения высоты прикуса пациенту с рисунка 1.2 (лабораторная работа Gerald Ubassy, Франция).

тивная томограмма, магнитно-резонансная томография для выявления заболеваний ВНЧС (рис. 1.4 и 1.5).

- Анализ цвета: визуальный и/или с применением компьютерных технологий самим врачом или керамистом (см. главу 4).
- Выявление и подтверждение наличия кариеса и заболеваний пародонта инструментальным методом и с помощью красителя.
- Оценка жизнеспособности пульпы (температурная проба, электроодонтодиагностика (ЭОД).
- Микробиологические и гистологические исследования.

Планирование лечения

К составлению плана лечения переходят по завершении клинического обследования, когда у врача имеются все необходимые данные о пациенте. Этап планирования

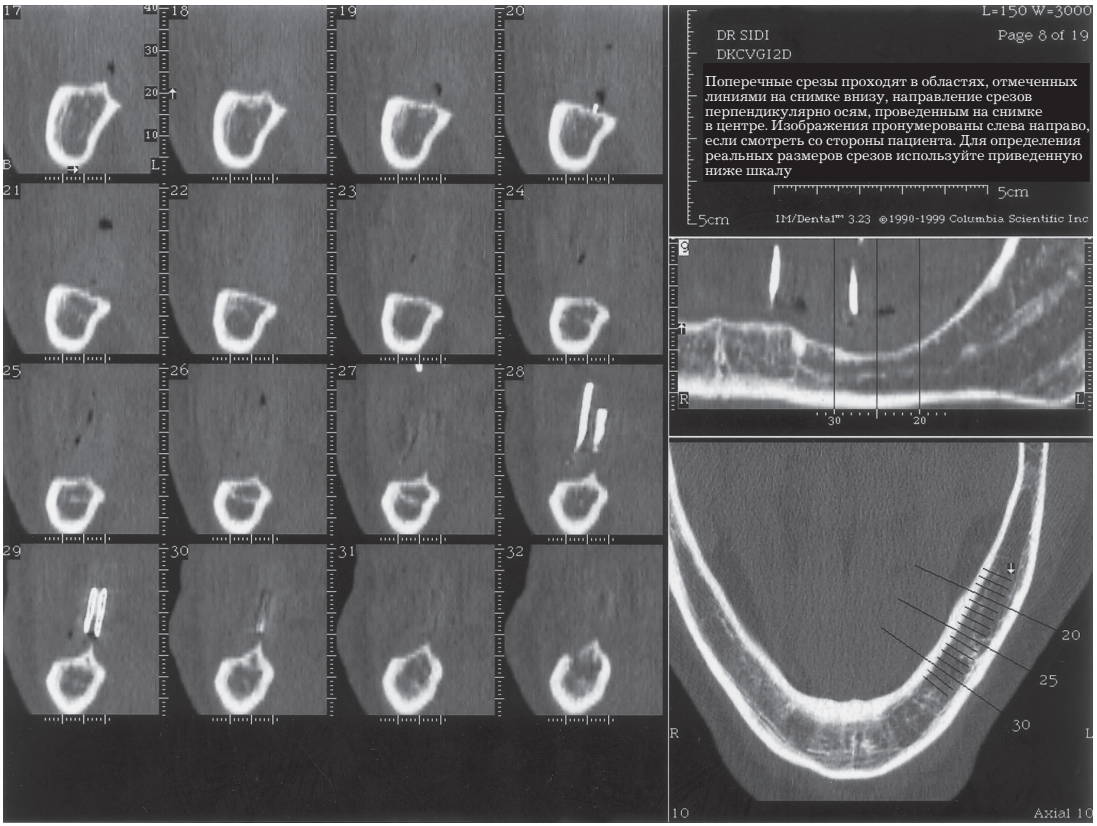

Рис. 1.4. На КТ видно, что для внутрикостной установки имплантата объем костной ткани недостаточен (снимок предоставлен доктором Alan Sidi, Великобритания).

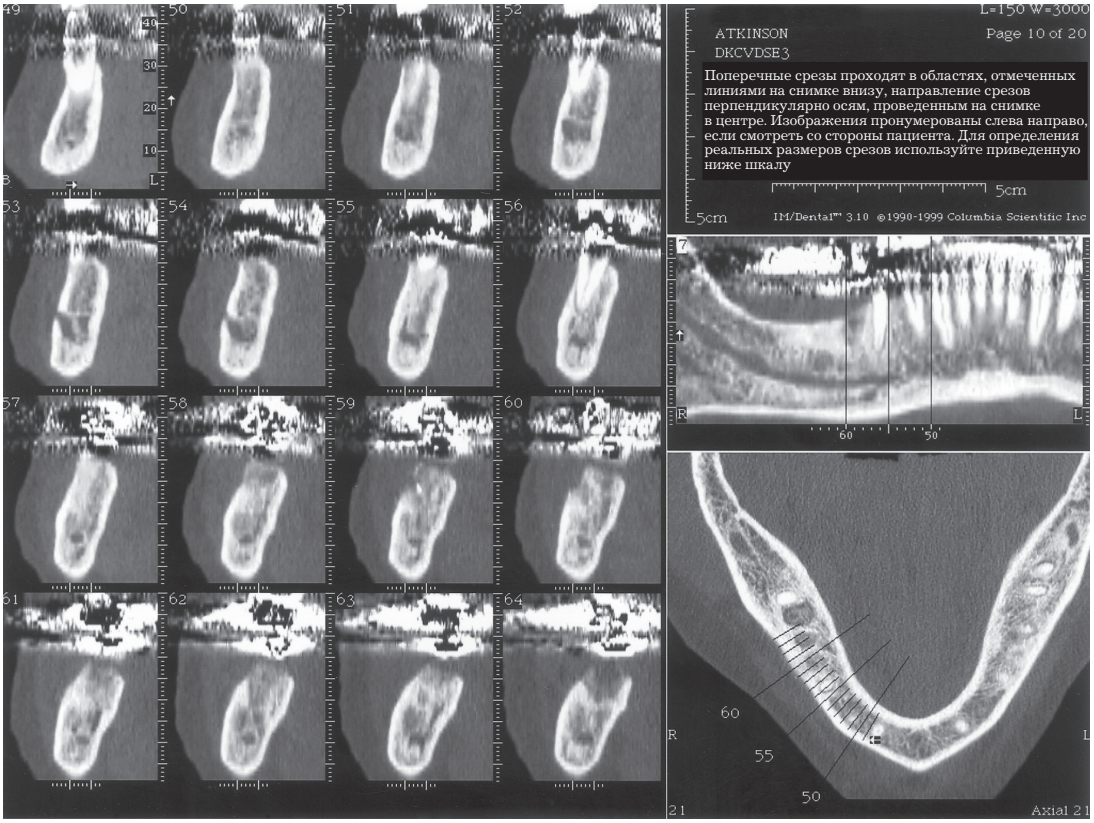

Рис. 1.5. На КТ видно, что для внутрикостной установки имплантата объем костной ткани недостаточен (снимок предоставлен доктором Alan Sidi, Великобритания).

включает постановку окончательного диагноза, оценку степени риска при лечении, выбор методики лечения и подробное изложение ее пациенту.

Постановка окончательного диагноза

Для определения окончательного диагноза все данные обследования следует объединить в логической последовательности, опытный врач оставляет в этой цепочке только значимую информацию, а второстепенную опускает.

Так как окончательный диагноз является предопределяющей частью для составления плана лечения, то в процессе диагностики следует рассмотреть проблему комплексно, для того чтобы в план лечения входило не только устранение симптоматики, но и причины ее возникновения. Например, при наличии скола тканей зуба или облицовки искусственной коронки одна лишь реставрация сколотой части является симптоматической терапией без устранения причины. Для создания качественной реставрации необходимо выявить причину скола до начала лечения (рис. 1.6), для этого следует оценить наличие аномалий окклюзии, заболеваний пародонта, эндодонтический статус зуба и т.д.[3].

Оценка степени риска

В данном разделе под термином «риск» будет пониматься риск развития нового стоматологического заболевания или прогрессирование и усугубление уже имеющегося.

Как правило, такой риск возникает, когда врач, со своей стороны, подходит к проблеме субъективно и недооценивает тяжесть имеющейся клинической ситуации. Необоснованность выводов при диагностике и, как следствие, непоследовательность ме-

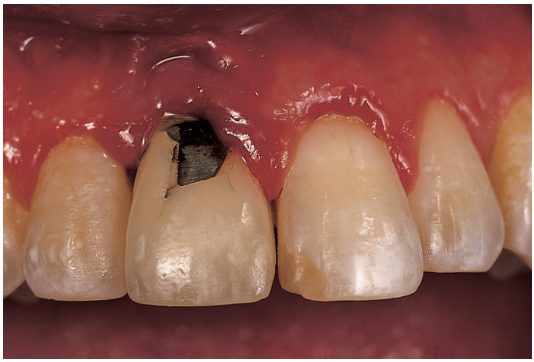

Рис. 1.6. Скол керамической облицовки металлокерамической коронки.

Рис. 1.7. Схема трехкомпонентного диагноза.

роприятий при лечении в дальнейшем приводит к необходимости более дорогого и сложного лечения. Таким образом, цель оценки степени риска заключается в составлении плана лечения, адекватного стоматологическому статусу пациента, что предотвратит возврат заболевания и обеспечит стабильное долговременное здоровье полости рта.

Рассмотрим необходимость оценки степени риска на примере заболеваний пародонта. В ходе многочисленных исследований было установлено, что кариес и заболевания пародонта – это заболевания, развитие которых можно предотвратить. Это становится возможным при своевременном обнаружении риска их возникновения и принятии мер профилактики[4]. Здесь следует провести четкую границу между традиционным понятием «диагноз» и «риск», так как отсутствие диагноза заболеваний пародонта не значит отсутствие риска их развития в будущем. Традиционный диагноз описывает имеющиеся клинические проявления, тогда как оценка риска является оценкой возможности развития болезни в будущем. Учитывая этот факт, традиционную диагностику принято считать двухкомпонентной (так называемая 2D-диагностика) (основанием для ее проведения являются два компонента: данные основных методов клинического обследования и рентгенограммы), она дает возможность определить тяжесть имеющегося на данный момент заболевания. Более современной по праву признана трехкомпонентная диагностика (так называемая 3D-диагностика), где оценка степени риска является одной из составляющих. При проведении традиционной диагностики этот последний компонент обычно опускается. Трехкомпонентная диагностика состояния тканей пародонта включает следующие составляющие (рис. 1.7):

- клиническое обследование;
- рентгенологическое обследование;
- оценка риска.

При использовании двухкомпонентной диагностики без учета риска всем пациентам с заболеваниями пародонта будет предписано одинаковое лечение. Однако при использовании трехкомпонентной диагностики для каждого конкретного пациента будет свой план лечения, даже если после двухкомпонентной диагностики он был одинаковым. Оценка риска со стороны тканей пародонта чрезвычайно важна при имплантации или эстетическом протезировании. Для пациентов с низким риском развития заболевания для долговременного поддержания стоматологического здоровья достаточно простых профилактических мер, у таких пациентов очень высока вероятность успешного лечения.

При планировании имплантации или эстетического восстановления зубов пациентам групп высокого и среднего риска следует назначать интенсивную терапию и более частые профилактические осмотры, и даже при соблюдении всех этих мер долговечность результата лечения гарантировать невозможно. Пациенты обязательно должны быть об этом предупреждены.

При рассмотрении оценки риска в стоматологии важным вопросом является способ проведения этой оценки и его достоверность. Проведенные в этой области исследования показали неутешительные результаты – при обсуждении данной проблемы только 20% клинических экспертов пришли к единому мнению, что указывает на неэффективность и невозможность проведения коллегиальных исследований на данную тему. Для клинициста это значит, что решение относительно тяжести имеющейся патологии и необходимого в данном случае метода лечения целиком зависит от его субъективного мнения и не поддается какой-либо стандартизации[5]. Для объективизации степени риска предложена Программа предварительной оценки риска, где после тщательного анализа клинической ситуации вероятность развития, например, заболеваний пародонта выражается в баллах: от 1 балла (низкий риск) до 5 (очень высокий риск). Также с помощью данной программы можно было оценивать настоящее состояние тканей пародонта по уровням: с 1-го уровня (здоровый пародонт) до 100-го (тяжелая степень заболеваний пародонта)[6]. Использование этой программы на протяжении 15 лет является первым шагом к созданию единой, унифицированной, удобной для практического применения системы оценки риска, ориентируясь на показатели которой клиницисты смогут корректировать план лечения для каждого конкретного случая.

Выбор метода лечения с использованием принципов доказательной медицины

Исторически стоматология всегда была далеко впереди остальных областей медицины в вопросах разработки и применения мер профилактики. Эффективность большинства традиционных методов профилактики подтверждена данными многолетних и многочисленных научных исследований и клинических испытаний.

Интенсивное развитие современной стоматологической промышленности, помимо своих очевидных плюсов, пошатнуло традиционные, проверенные многолетним опытом основы специальности, поставило под сомнение эффективность и рациональность их применения в угоду призрачным маркетинговым целям. Новые материалы и оборудование выбрасываются на рынок с огромной скоростью, каждый материал представляется врачу панацеей для решения всех существующих проблем. Производители и фирмы, помимо выпуска новых материалов, активно занимаются популяризацией своих продуктов и формированием выгодного им общественного мнения. Одним из способов для достижения этой цели является прямое рекламирование своих продуктов через средства массовой информации, где новые продукты противопоставляются традиционным, которые, в свою очередь, признаются устаревшими. Другим широко распространенным способом является организация семинаров и лекций по обучению врачей работе с тем или иным материалом, на которых авторитарные и харизматичные лекторы докладывают о своем опыте применения данного материала. На таких семинарах врачам следует быть очень внимательными и не забывать о том, что чаще всего лектор делится своим эмпирическим опытом, а не результатами долговременных клинических испытаний, тем не менее этот опыт подается как непреложная истина и многими так и воспринимается.

Причиной такой поспешности внедрения новых материалов в современной стоматологии является тот факт, что проведение длительных, фундаментальных исследований невыгодно производителям, так как многие материалы вызовут проблемы еще на этапе внедрения, а к моменту окончания исследования тех образцов, которые отвечают всем требованиям, они уже устареют и появятся новые аналоги. Таким образом, порочный круг замыкается, и возможность внедрения научно обоснованного подхода в существующую систему представляется утопической, хотя, несомненно, необходимой. Не последнюю роль в этом играет налаженность круговорота средств: часть финансов, которые получают производители от продажи новых материалов, возвращается врачам в виде спонсорства обучающих программ, мастер-классов и т.д.

В современной стоматологии врачу следует критически оценивать те сведения

Рис. 1.8. Компоненты лечения с учетом принципов доказательной медицины.

Рис. 1.9. Скол правого латерального резца в результате травмы.

о продукте, которые он получает от производителя[7], так как за результат лечения ответственность будет нести один только врач. Ни одному пациенту не придет в голову предъявить обвинения по поводу неудачного исхода лечения производителю материала, поэтому решение врача о методе лечения должно быть обдуманным и обоснованным. Такое лечение возможно с применением принципов доказательной медицины, основанных на трех составляющих[8] (рис. 1.8):

- клинический опыт врача;
- данные надежных научных исследований;
- пожелания и нужды пациента.

Для получения хорошего результата лечения каждый из представленных факторов требует учета и подробного рассмотрения. Так, возможность ориентироваться в любой клинической ситуации складывается из личного опыта врача, данных изученной литературы и посещения различных обучающих программ и лекций. Здесь следует отметить, что клинический опыт является важным, но не единственным компонентом, влияющим на принятие решение, так как то, что подошло одному пациенту в конкретном случае, не является универсальным методом для всех. Данные исследований, которые можно считать надежными и которыми можно руководствоваться при принятии решения, должны быть получены в ходе рандомизированных исследований, а не при изучении небольшого количества нестандартных случаев.

Таким образом, принятие обоснованного решения является залогом успеха даже в сложной клинической ситуации. Для удобства оценки того или иного метода лечения следует выявить его преимущества и оценить степень риска[9]. Например, при травматическом сколе коронки верхнего латерального резца возможны следующие варианты лечения (рис. 1.9):

(1) Прямая композитная реставрация:
- Преимущества – минимально инвазивный, быстрый, экономичный способ.
- Риск – адгезивная техника требует точного соблюдения всех этапов, в будущем возможно окрашивание композита и образование микроподтеканий, связанных с некачественным эндодонтическим лечением. При реализации этих рисков эстетичность реставрации будет сомнительной, что может потребовать ее замены или повторного эндодонтического лечения.

(2) Керамическая реставрация (винир или полная коронка):
- Преимущества – отличная эстетика.
- Риск – значительная инвазивность методики, чувствительность к соблюдению технологии, возможно депульпирование зуба, привлечение керамиста, чтобы подобрать оттенок коронки в тон соседним натуральным зубам, метод лечения длительный и дорогостоящий, при нарушении лабораторных этапов возможны сколы керамики под воздействием жевательных нагрузок.

(3) Удаление с немедленной имплантацией:
- Преимущества – одномоментность процедуры, возможность избежать осложнений эндодонтического характера.
- Риск – хирургическое вмешательство, возможно непредвиденное заживление мягких и твердых тканей, которое приведет к неудовлетворительному эстетическому результату, потребуется привлечение керамиста, чтобы подобрать оттенок коронки в тон натуральным зубам, метод лечения длительный и дорогостоящий.

Другим примером может служить полный отлом коронки эндодонтически леченного второго премоляра по линии шейки зуба, в периапикальной области обнаружен очаг разрежения костной ткани без нагноения (рис. 1.10 и 1.11). В данном случае варианты лечения могут быть следующими:

(1) Повторное эндодонтическое лечение с установкой внутриканального штифта и коронки:
- Преимущества – возможность внесения изменений в план лечения.
- Риск – дальнейшая травмирование тканей периапикальной области при повторном эндодонтическом лечении и установке штифта в уже ослабленном зубе, повторное эндодонтическое лечение приведет к истончению корня, сомнительная возможность обеспечения адекватной ретенции для постоянной коронки, трудоемкий в исполнении план лечения.

(2) Резекция верхушки корня с установкой штифта и коронки:
- Преимущества – ретроградное пломбирование предотвратит дополнительное истончение стенок корневого канала.
- Риск – укорочение корня приведет к уменьшению соотношения длины коронка-корень, сомнительная возможность достижения адекватной ретенции для постоянной коронки, сложный план лечения.

(3) Ортодонтическое вытягивание корня с целью увеличения наддесневой части для создания адекватной ретенции постоянной коронки в сочетании с пунктами 1 и 2:

Рис. 1.10. Отлом коронки второго премоляра, ранее проводилось эндодонтическое лечение.

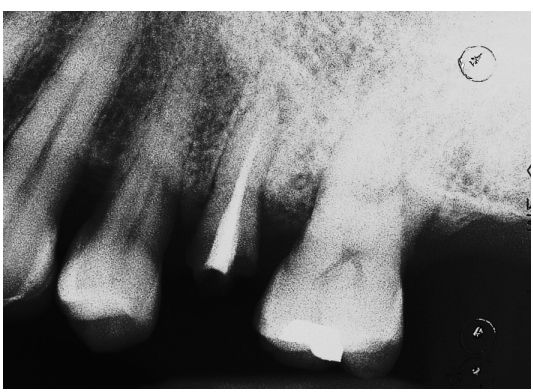

Рис. 1.11. Рентгенограмма зуба с рисунка 1.10, корень тонкий, в периапикальной области обнаружен очаг разрежения костной ткани.

- Преимущества – удлинение наддесневой части создает место для помещения края искусственной коронки.
- Риск – укорочение корневой части, что приведет к ухудшению соотношения длины коронка–корень, сложный план лечения.

(4) Удаление с немедленной имплантацией:
- Преимущества – наилучший в данном случае, предсказуемый, но требующий хирургического вмешательства метод.
- Риск – необходимость хирургического вмешательства, необходимость адекватного анатомического строения мягких и твердых тканей для установки имплантата.

Как было сказано выше, третьим компонентом обоснованного лечения являются

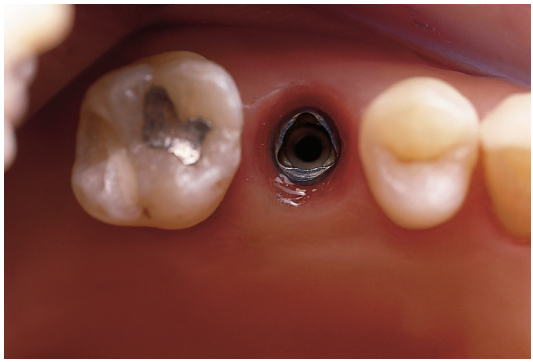

Рис. 1.12. Немедленная установка имплантата (Replace Select, Nobel Biocare) после атравматического удаления.

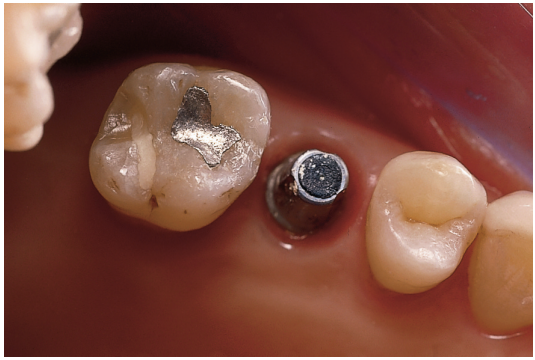

Рис. 1.13. Абатмент с окклюзионным винтом-заглушкой перед установкой временной коронки.

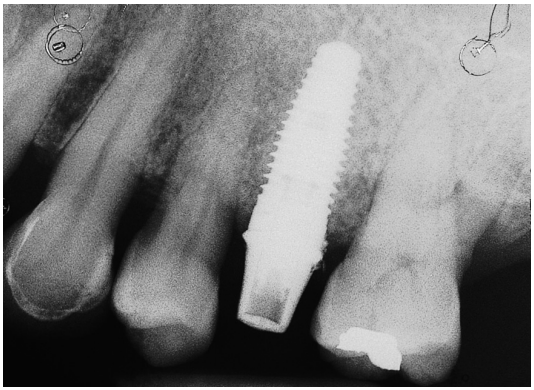

Рис. 1.14. На рентгенограмме через четыре месяца видно наличие остеоинтеграции.

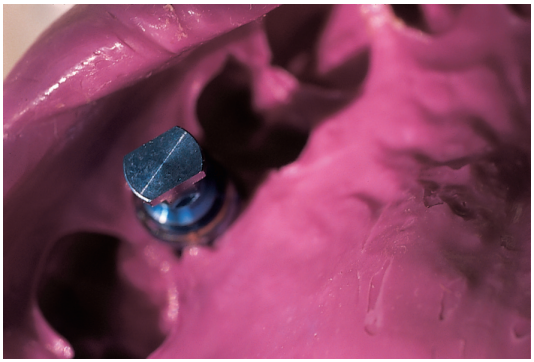

Рис. 1.15. Оттиск с аналогом имплантата для изготовления постоянной коронки.

Рис. 1.16. Зафиксированная цельнокерамическая коронка (ср. рис. 1.10).

пожелания и нужды пациента, а так как эстетическое восстановление зубов проводится в тесном сотрудничестве с пациентом, то этот последний фактор нельзя недооценивать. В данном случае пациент остановил свой выбор на последнем варианте, так как стоимость всех вариантов была одинаковая, а в полости рта имелись хорошие условия для имплантации. Анатомия мягких и твердых тканей, количество кости в апикальной области, расстояние между будущим имплантатом и соседними зубами, а также межокклюзионное расстояние подходят для немедленной имплантации одновременно с фиксацией временной коронки (рис. 1.12–1.16).

Итак, для составления наиболее адекватного клинической ситуации плана лечения необходимо поэтапно следовать схеме: клиническое обследование – установка окончательного диагноза – оценка риска того или иного метода лечения с использованием принципов доказательной медицины (клинический опыт, данные надежных научных исследований, пожелания и нужды пациента). Следуя этой схеме, совре-

Ахмад Ирфан

ЭСТЕТИКА НЕПРЯМОЙ РЕСТАВРАЦИИ

Перевод с английского

Главный редактор: *В.Ю.Кульбакин*
Ответственный редактор: *Е.Г.Чернышова*
Корректор: *Т.В.Левина*
Компьютерный набор и верстка: *С.В.Шацкая, А.Ю.Кишканов*

ISBN 5-98322-526-X

9 785983 225268

Лицензия ИД №04317 от 20.04.01 г.
Подписано в печать 25.02.09. Формат 70×100/16.
Бумага мелованная. Печать офсетная. Усл. печ. л. 18,7
Гарнитура Таймс. Тираж 2000 экз. Заказ №570

Издательство «МЕДпресс-информ».
119992, Москва, Комсомольский пр-т, д. 42, стр. 3
Для корреспонденции: 105062, Москва, а/я 63
E-mail: office@med-press.ru
www.med-press.ru

Отпечатано в ИПО «Лев Толстой»