В.А.Клёмин

ДИАГНОСТИЧЕСКАЯ МОДЕЛЬ ЧЕЛЮСТИ

Москва
«МЕДпресс–информ»
2006

УДК 616.314-07
ББК 53.4
К48

Все права защищены. Никакая часть данной книги не может быть воспроизведена в любой форме и любыми средствами без письменного разрешения владельцев авторских прав.

Авторы и издательство приложили все усилия, чтобы обеспечить точность приведенных в данной книге показаний, побочных реакций, рекомендуемых доз лекарств. Однако эти сведения могут изменяться.

Внимательно изучайте сопроводительные инструкции изготовителя по применению лекарственных средств.

Автор: *В.А.Клёмин* — доктор медицинских наук, профессор, зав. кафедрой ортопедической стоматологии Донецкого ГМУ им. М.Горького.

Рецензент: *А.П.Педорец* — доктор медицинских наук, профессор.

Клёмин В.А.

К48 Диагностическая модель челюсти / В.А.Клёмин – М. : МЕДпресс-информ, 2006. – 256 с. : ил.

ISBN 5-98322-236-8

В монографии представлены обзор и собственные разработки авторов по использованию диагностических моделей.

Книга предназначена для практических врачей-стоматологов, а также представляет интерес для преподавателей высших и средних специальных учебных заведений различных уровней аккредитации, аспирантов, клинических ординаторов, бакалавров, магистров, интернов и, безусловно, студентов.

УДК 616.314-07
ББК 53.4

ISBN 5-98322-236-8

© Клёмин В.А., 2006
© Оформление, оригинал-макет. «МЕДпресс-информ», 2006

ISBN 5-98322-236-8

Владимир Анатольевич Клёмин

ДИАГНОСТИЧЕСКАЯ МОДЕЛЬ ЧЕЛЮСТИ

Подписано в печать 28.08.06.
Формат 60 x 84/16. Печать офсетная.
Печ. л. 16,0. Тираж 1000.
Заказ №___

Лицензия ИД №04317 от 20.04.01
Издательство «МЕДпресс-информ».
107140, Москва, ул. Краснопрудная, д.1, стр.1.
Для корреспонденции: 105062, Москва, а/я 63
E-mail: office@med-press.ru,
www.med-press.ru

Отпечатано с готовых диапозитивов
в АОр «НПП «Джангар», 359000, г. Элиста, ул. Ленина, 245

Оглавление

Благодарности 5

От автора 6

Введение 7

Глава I. Исследование и диагностика по стоматологическим моделям челюстей ... 9

Исследование артикуляционного соотношения 40

Диагностические модели в ортодонтии
(в соавторстве с Лавриненко В.С.) 47

Диагностические модели для выбора несъемных конструкций,
восстанавливающих коронку зуба (в соавторстве с Васьковой Ю.А.) 61

Использование диагностических моделей в практике имплантологии
(в соавторстве с Ищенко П.В., Буткиным А.Н.) 90

Планирование и ортопедическое лечение травматической
окклюзии с применением диагностических моделей
(в соавторстве с Бондаренко Е.А.) 119

Диагностическая модель в практике судебно-медицинской экспертизы . 138

Исследования на диагностических моделях
при восстановлении целостности зубных рядов 142

Диагностические модели при протезировании
мостовидными протезами 142

Определение пути наложения несъемных протезов
(в соавторстве с Некрасовой И.А., Атмоньевой А.Г.) 142

Диагностические модели при диагностике и лечении болевого
синдрома дисфункции височно-нижнечелюстного сустава
(в соавторстве с Бешевли Ю.П.) 166

Оценка разрушения твердых тканей зубов
по диагностическим моделям (в соавторстве с Клёминой В.В.) 174

Глава II. Юридические аспекты. Ошибки и осложнения в стоматологической практике 195

Глава III. Диагностика и диагнозы в ортопедической стоматологии 221

Заключение 254

Рекомендуемая литература 256

Благодарности

Любая книга — плод коллективной работы. Команда, работающая над этой книгой, была воистину блистательна, и мне хотелось бы выразить самые искренние слова благодарности этим замечательным людям.

Как мне кажется, уместно начать с выражения горячей признательности моим учителям. Никакие слова не способны в полной мере им выразить мою безграничную благодарность. Спасибо за моральную поддержку.

Не обошлась подготовка книги и без участия моих учеников, которые оказали огромную помощь в ее написании и оформлении.

Спасибо им всем за замечательные разговоры, а также за поддержку идей, которые легли в основу этой работы.

Монография посвящается одному из важных медицинских аспектов — совершенствованию комплексного обследования пациентов и оценки стоматологического статуса в различных разделах стоматологии.

Подробно представлены данные исследований по всем основным разделам стоматологии с применением диагностических моделей. Определены и уточнены показания, а также принципы применения стоматологических диагностических моделей. Необходимость таких усовершенствований, внедрений и использования вызвано большим интересом к данной проблеме в силу широких диагностических, прогностических и практических их возможностей.

Детально описаны способы исследования и применения диагностических моделей при препаровке твердых тканей зубов под различные виды микропротезов и искусственных коронок, а также лечения травматической окклюзии и имплантологии. Уточнены и усовершенствованы методики определения пути введения и фиксации съемных, а также несъемных протезов.

Представлены особенности составления плана лечения и его проведения, а также обоснования стоматологических конструкций на основании проведенных исследований.

Уделено внимание врачебным, деонтологическим и юридическим проблемам, а также многим другим аспектам, возникающим при использовании диагностических моделей челюстей.

От автора

Хорошо лечит тот, кто хорошо диагностирует — известная аксиома.

Углубленное исследование пациентов с помощью специальных методов диагностики дает возможность углубленно изучить и оценить стоматологический статус любых сложных зубочелюстных аномалий, разработать соответствующий план лечения с учетом индивидуальных особенностей клинического состояния, проследить за изменениями, происходящими в процессе лечения, а также оценить его результаты. Однако большинство из декларированных методов исследования по диагностическим моделям редко применяются в стоматологической практике, так как подробная информация о них практически недоступна для широкого круга врачей. Предлагаемая монография во многом восполняет указанный пробел.

Цель книги — показать научно-исследовательские и практические возможности применения стоматологических диагностических моделей, особенно как юридический, диагностический и лечебный аспект нашей действительности. При этом не противопоставляется их сочетание с другими методами исследования и диагностики, а наоборот, обосновывается необходимостью всестороннего их дополнения, что расширяет возможности оценки стоматологического статуса.

Проанализированы и описаны основные методы использования диагностических моделей по всем основным разделам стоматологии. При этом не ставятся задачи дать исчерпывающий всесторонний разбор всех общеизвестных методов, а тем более подробно их излагать (особенно те, которые не имеют практического значения). Накопленный опыт по применению диагностических моделей в различных разделах стоматологии обобщен в данной работе.

В книге систематизированы и описаны современные методы исследования с использованием диагностической модели и аппаратура, применяемая для этого, которые позволяют оценить не только морфологическое, но и функциональное состояние зубочелюстно-лицевой области. Дана по возможности всесторонняя их оценка.

Доктор медицинских наук, профессор,
заведующий кафедрой ортопедической стоматологии
Донецкого государственного медицинского университета
им. М.Горького
Клёмин Владимир Анатольевич

Введение

Несмотря на актуальность вопроса, в литературе нет монографических работ, освещающих с достаточной полнотой современные аспекты использования стоматологических диагностических моделей челюстей. И это при том, что прогресс в стоматологии требует дальнейшего совершенствования диагностики и правильности интерпретации полученных данных при обследовании. Это обусловливает то, что информация по уточнению и, самое главное, развитию конкретных способов диагностики в настоящее время является актуальной.

Важность и необходимость применения диагностических моделей челюстей в научно-исследовательской и практической стоматологии не вызывают сомнений. Об этом указывается в руководствах, монографиях, учебниках, пособиях и многих статьях. Однако в настоящее время фактически отсутствуют обобщающие источники об использовании их в различных областях стоматологии. Недостаточно разработаны отдельные вопросы по конкретным особенностям диагностики, а также очень узко обоснованы и описаны особенности плана стоматологического лечения после исследования по диагностическим моделям. Но самое главное, при этом не приводятся особенности оказания медицинской помощи, в которых используются результаты исследования на диагностической модели.

Если техника обследования по разделу «ортодонтия» и при протезировании бюгельными протезами отображена в обширной отечественной стоматологической литературе неплохо, то вопросы возможности использования диагностических моделей в имплантологии, протезировании несъемными протезами, а тем более в терапевтической стоматологии описаны в единичных научных статьях. Разделы диагностики и использования их в хирургической стоматологии только декларированы. Особенно мало сведений об особенности применения диагностических моделей в детской стоматологии, за исключением ортодонтии.

Недостаточно представлены сведения о методах изучения и способах расчета на диагностической модели для конструирования и изготовления адгезионных мостовидных протезов.

Практически нет указаний по применению конкретных способов исследования диагностических моделей и выбора метода исследования для обеспечения повышения эффективности стоматологической помощи в профилактических и гигиенических целях.

Не освещены результаты и опыт комплексного подхода по применению такой диагностики, а тем более выбора плана лечения и использования стоматологических конструкций после этого.

В некоторых случаях возникает необходимость в проведении новейших дополнительных исследований для уточнения диагноза, то есть происходит конфликт «цели — исследование», так как требуются разработка и внедрение новых дополнительных исследований.

По данному аспекту описаны возможности сочетания использования диагностических моделей челюстей с другими методами исследования в стоматологии. Однако эти вопросы окончательно не скорректированы и, самое главное, при этом недостаточно разработаны рекомендации для их рационального практического применения.

За последние десятилетия в стоматологии отмечены значительные успехи в разработке новых подходов к методам дифференциальной диагностики. Для этого в различных разделах стоматологии предложено значительное количество усовершенствований по использованию диагностических моделей.

Компьютерная технология в медицине предусматривает пересмотр старых методов исследования, не получивших широкого применения, а также широко критикуемых или забытых из-за высокой трудоемкости. Современная технология анализа, а также адаптация и совершенствование компьютеров позволяют повысить точность и информативность таких методов. Следует акцентировать внимание на том, что любая методика исследования с компьютерной технологией приобретает практическую ценность, позволяющую повысить качество оказания стоматологической помощи.

В связи с расширением использования компьютерной технологии в стоматологической диагностике следует уточнить возможности сочетания и усовершенствования применения ее с исследованием диагностической модели. Не вызывает сомнений то, что это обеспечит повышение эффективности и устойчивости достигнутых результатов лечения.

Следует все же подчеркнуть, что выбор лечебных мероприятий и последовательность их проведения осуществляется после тщательного и комплексного обследования пациента (клинического, рентгенологического и других методов исследования, в том числе с использованием диагностической модели).

Так как диагностика при обследовании зубочелюстной области должна быть комплексной, оценку стоматологического статуса необходимо по возможности производить с помощью данных, полученных и при исследовании диагностических моделей челюстей.

Использование диагностической модели облегчает постановку диагноза, позволяет разработать план лечения, определить расположение конструкционных элементов, судить о качестве и эффективности оказания стоматологической помощи.

Недостаточное знакомство специалистов с этими достижениями в стоматологии нередко приводит в практической работе к использованию малоэффективных методов лечения. Это часто удлиняет срок проведения лечения. При этом в результате возникает угроза получения низкого качества уровня лечения, а также ведет к увеличению материальных затрат.

Методики визуальной оценки стоматологического статуса в настоящее время представляют интерес главным образом с исторической точки зрения. Многие дополнительные предложенные методы оказались сложными и неудобными для практики. Поэтому постоянно разрабатываются новые методы исследований, но при этом в настоящее время для объективного и информативного исследования продолжают применяться разработки, предложенные еще в начале XX в., например, гнатостат и методики Simon.

Диагностическая модель является составной частью комплексного обследования. Использование ее позволяет повысить, облегчить, уточнить диагностические аспекты. Исключение же и недооценка применения диагностических моделей создают проблемы.

Автор книги с благодарностью примет любую, особенно новую информацию по данной проблеме, а также все критические замечания коллег.

ГЛАВА I
ИССЛЕДОВАНИЯ И ДИАГНОСТИКА ПО СТОМАТОЛОГИЧЕСКИМ МОДЕЛЯМ ЧЕЛЮСТЕЙ

Модель (фран. — modele, итал. — modello) — образец, воспроизводящий предмет в уменьшенном (например, здание) или увеличенном (например, молекула) виде.

В литейном деле модель — образец того предмета, который нужно отлить. Восковая модель зубной конструкции используется непосредственно для изготовления металлической или пластмассовой части протеза.

Математическая модель предусматривает воспроизведение и исследование любых процессов и конструкций с использованием математических методов.

Экономическая модель разрабатывается и предназначена для исследования эффективности функционирования торговых предприятий, распределения товарных запасов и многих других экономических аспектов.

В стоматологии модели зуба и челюсти представляют собой **точную** копию зуба, челюсти больного и служит для диагностики, контроля лечения и изготовления протезов.

Различают в зависимости от назначения рабочие, вспомогательные и диагностические модели.

На **рабочих** моделях проводятся планирование, конструирование и изготовление зубных протезов, а также лечебных стоматологических аппаратов.

Вспомогательными именуются модели, которые служат для ориентировки изготовления зубных протезов в правильном окклюзионном отношении на рабочей модели, например при постановке искусственных зубов в случае изготовления съемных протезов.

Особое место в научно-практической стоматологии занимают диагностические модели.

Диагностическими называются модели, исследование которых позволяет идентифицировать личность человека, уточнить диагноз, определить план лечения и конструкцию, а также осуществлять контроль проводимого лечения, диагностируя особенности изменения стоматологического статуса.

Диагностическая модель, как и история болезни, рентгенологический снимок, может являться юридическим документом.

Всегда возникает вопрос почти у всех стоматологов: для чего нужна и что можно сделать с диагностической моделью?

Внутриротовое исследование, даже при использовании внутриротовой камеры, не позволяет осуществлять осмотр взаимоотношения зубных рядов во всех артикуляционных и окклюзионных соотношениях. Обследование с использованием диагностических моделей в данном случае позволяет определить необходимость проведения и составить рациональный план осуществления артикуляционной коррекции окклюзионной поверхности зубных рядов. Приме-

нение диагностических моделей для обследования артикуляционных особенностей требует использования и фиксации их в индивидуальный артикулятор. Для этого необходимо производить индивидуальную запись движений нижней челюсти.

Смыкание зубных рядов изучается в переднем и боковых (левом и правом) участках зубных рядов. Это обусловлено особенностью анатомического строения зубов и их функциональным назначением, что лучше оценивать на диагностической модели.

С помощью диагностической модели удается уточнить особенности рельефа слизистой оболочки и даже кости, в частности альвеолярного отростка. В настоящее время это актуально в случае применения зубных имплантантов.

Измерение угла наклона фронтальных зубов осуществляют с целью диагностики и контроля за лечением отраженного травматического узла, а также различных аномалий в области зубочелюстной системы.

Диагностические модели позволяют изучить состояние окклюзии, величину коронок зубов, степень их разрушения и даже характер поражения пародонта. Это позволяет составить общий план комплексного лечения, включая сошлифовывание твердых тканей зубов.

Диагностические модели позволяют также составить представление о положении беззубой альвеолярной части по отношению к аналогичному участку, но расположенному на противоположной челюсти, или к естественным зубам. В данном случае можно провести измерения специальными приборами, начертить профиль поперечного сечения альвеолярного гребня в различных отделах гребня.

Данные исследования позволяют впоследствии использовать их результаты при оценке стоматологического статуса, которые далее используются в различных разделах стоматологии.

В стоматологии наметилась отчетливая тенденция к расширению рассмотрения вопросов теории и практики по использованию диагностических моделей применительно не только к ортодонтии или изготовлению бюгельных и шинирующих конструкций в ортопедической стоматологии.

Основным определяющим моментом, объясняющим это обстоятельство, является то, что непосредственно осмотр зубных рядов в полости рта имеет свои недостатки. Основным следует считать то, что не все в полости рта можно увидеть. Так, например, в полости рта невозможно увидеть смыкание небных и язычных бугров, выраженность и правильность окклюзионных кривых (сагиттальных и трансверзальных). Причем это не позволяет увидеть и используемая для исследования внутриротовая видеокамера.

На моделях намного проще, удобнее и информативнее изучить особенности вида прикуса, форму зубных дуг, степень перекрытия нижних передних зубов верхними, характер окклюзионной кривой, деформацию окклюзионной поверхности зубных рядов, положение отдельных зубов, ограничивающих дефект, их смещение, наклон и др. А при необходимости — еще и произвести измерения ширины зубных рядов, ширины и высоты зубов и др.

В учебном и лечебном процессе диагностическая модель челюсти позволяет решить вопрос познания — лучше один раз увидеть, чем сто раз услышать.

Исходя из этих преимуществ, для решения поставленных целей и задач обследования удобно, рационально, целесообразно, экономически выгодно в практическом и научном отношении именно использование диагностических моделей.

Диагностические модели можно применять в терапевтической, хирургической, ортопедической, детской стоматологии, а также в ортодонтии и судебной медицине.

По назначению следует различать диагностические модели для:

- контроля лечения, использование которых дает возможность объективно судить об эффективности стоматологического лечения;
- учебных целей (музейные модели), на которых зафиксированы интересные и казуистические наблюдения;
- постановки и уточнения диагноза (собственно диагностические);
- контрольно-обучающие — обеспечивают возможность преподавателя проконтролировать правильность диагностики и оценить качество выполнения, а затем продемонстрировать (указать) на ней недостатки проведенных манипуляций студентам, например препаровки под коронку;
- решения конфликтных ситуаций — экспертные (синоним — экспертизные);
- судебно-медицинской экспертизы (судмедэкспертные), используемые при проведении судмедэкспертизы для определения степени и тяжести повреждения, идентификации личности и качества оказания стоматологической помощи;
- исследования артикуляционных и окклюзионных особенностей при различных взаимоотношениях верхних и нижних зубных рядов;
- демонстрационные лечебные, используемые для демонстрации состояния зубочелюстной области пациенту и объяснения предлагаемой ему методики лечения или конструкции;
- демонстрационные учебные, используемые для обучения студентов. На них отображены различные стоматологические патологические состояния и стоматологические конструкции, демонстрация и осмотр которых позволяют лучше усвоить и понять изучаемый раздел;
- наблюдения — не усугубляется ли или не прогрессирует патологический прогресс, а также для оценки состояния зубных протезов в динамике.

В данных случаях в стоматологической практике термин «диагностическая модель» рассматривается в широком смысле, исходя из того, что он (гр. Diagnosis — распознавание, определение) определяется научным описанием всех признаков, характеризующих какую-либо систематическую категорию.

Особое место занимают диагностические модели, которые предназначены непосредственно для постановки и уточнения диагноза. Это собственно диагностическая модель. Они имеют широкое применение во всех основных стоматологических разделах.

Диагностические модели для контроля лечения получают и обследуют до, во время и после завершения лечебного процесса. Эти наблюдения позволяют оценивать процесс лечения. На основании промежуточных исследований проводятся при необходимости изменения плана лечения. Такие модели эффективны в применении при ортодонтическом лечении. Данный вид можно использовать в различных разделах стоматологии. Так, нами они применялись для сравнительной оценки пластической реставрации твердых тканей зуба. По ним оценивали сохранность анатомической формы и качество апроксимального межзубного контакта.

Музейные модели — коллекция диагностических моделей, на которых зафиксированы различные состояния зубочелюстной области и зубных протезов. Представлены динамика и различные степени патологических процессов и их лечение. Для надежности и наглядности применения их можно дублировать на пластмассу. Собрание таких моделей является стоматотекой моделей челюстей. Они могут использоваться для обучения и научно-исследовательских целей, то есть являются первоисточником знаний.

Отдельную группу занимают диагностические модели челюсти, используемые для обучения. На них зафиксированы диагностические состояния, которые демонстрируются. Они чаще всего подбираются и изготавливаются целенаправленно преподавательским персоналом для конкретных целей педагогического процесса, но изготавливаются (предлагаются) отдельными фирмами. Например, модели для темы «Препаровка у пациента зуба, подлежащего восстановлению с использованием искусственной штампованной коронки» изготавливаются следующим образом. Проводится снятие оттиска с челюсти, на которой зуб необходимо покрыть искусственной коронкой. Получают модель (I). В полости рта проводится сепарация. Снимается оттиск, получается модель (II). Выполняется дезокклюзия. Снимается оттиск, получается модель (III). Удаляются нависающие края, проводится снятие оттиска, получается модель (IV). Сглаживаются края, культе зуба придается необходимая форма. Снимается оттиск, получается модель (V). Выполненные пять моделей в последовательности I, II, III, IV, V наглядно позволяют преподавателю демонстрировать студентам этапы и объем удаления твердых тканей при препаровке без уступа.

Соответственно под конкретные конструкции искусственных коронок могут быть получены другие модели, на которых конкретно показано состояние зуба после определенного этапа препарирования. Преимущество их использования по отношению к широко рекомендованным для этих целей показу видеофильмам, диапозитивов и рисункам заключается в том, что препарируемый зуб виден обучающемуся со всех сторон, то есть обеспечивается объемная демонстрация.

В полости рта имеются определенные трудности осмотра, особенно если он проводится одновременно двумя лицами. Такая ситуация постоянно возникает в клинике при контроле обучения. Остро эта проблема проявляется на производственной практике. Подобные ситуации возникают также при проведении зачетов и экзаменов во время оценки мануальных навыков. Особенно актуальна эта проблема на государственных экзаменах, так как осмотр проведенной манипуляции проводит целая комиссия.

Получение диагностической модели, на которой зафиксировано состояние при лечении, позволяет проконтролировать объем, эффективность, правильность и результат выполнения манипуляций, в ряде случаев является необходимым элементом при контроле обучения и оценке правильности выполнения манипуляции. Это можно использовать при обучении препаровке твердых тканей зуба, припасовке каркаса протеза, артикуляционной коррекции и многом другом. Методика контроля обучения в данном случае заключается в следующем. Обучающийся выполняет манипуляцию, производится визуальный осмотр (контроль) в полости рта, оценивается предварительно правильность выполнения. Снимается оттиск, получают модель. Осмотр диагностической модели исполнителем и контролирующим позволяет оценить качество выполнения манипуляций. Осмотр ее удобно осуществлять обучаемому и обучающему.

При этом можно доходчиво объяснить, что выполнено не так. Соответственно после установления, что еще необходимо сделать или доделать, проводится завершение манипуляций.

Использование диагностической модели для контроля обучения позволяет иметь обратную связь. Использование внутриротовой камеры практически не позволяет решить эту задачу. Таким образом, диагностическая модель является объективным критерием оценки правильности выполнения многих манипуляций в полости рта. Данный вид контроля эффективен при оценке результатов производственной практики студентов, особенно в случае прохождения ее по индивидуальному графику. Подобный контроль уместен при проведении зачетов и экзаменов. Особенно эффективно и наглядно его применять на государственных экзаменах.

Диагностические модели позволяют решать конфликтные ситуации, возникающие между зубным техником — врачом и врачом — пациентом. Так, в данном случае, получив диагностическую модель, можно относительно легко решить возникшую проблему между ними. Причем обсуждение проблем между зубным техником и врачом возможно и целесообразно проводить в отсутствие пациента. Это является важным деонтологическим аспектом — больной не поймет, если что-то идет не по плану. На модели, в ряде случаев, легче понять, в чем ошибка, и составить изменение плана лечения, а также провести устранение имеющихся ошибок или неточностей.

Диагностическая модель позволит врачу легче понять и определить претензии пациента или объяснить ему, в чем он не прав. При этом на диагностической модели можно наглядно продемонстрировать и объяснить пациенту особенности состояния и строения его полости рта, особенно при наличии сложных патологических изменений.

Можно использовать диагностические модели как контроль для наблюдения за состоянием зубочелюстной области, акцентируя внимание на сопоставляемость исследований. В данном случае обращают внимание на стоматологический статус, зафиксированный на моделях, полученных на различных временных этапах. Анализируют при этом, не усугубляется ли или как прогрессирует патологический процесс.

На сериях контрольных диагностических моделей можно легко и объективно проследить динамику лечения и его эффективность.

Диагностическая модель после проведения всех манипуляций по исследованию может использоваться как рабочая.

В таких случаях следует различать понятие «диагностически-рабочая модель челюсти». Данный термин расширяет диагностически-практический аспект проблемы понимания современной стоматологии.

Для стандартизации полученных результатов при исследовании диагностических моделей необходима пространственная ориентация челюстей и диагностических моделей в декартовой системе координат, то есть в трех взаимно перпендикулярных плоскостях.

Это одна горизонтальная и две вертикальные (поперечная и продольная) плоскости.

Следует уточнить, что для различных анатомических образований, а также при функциональных смещениях в различных участках рассматриваются разные их наименования.

Плоскости головы (черепа) и лица следующие (рис. 1):

- Срединно-сагиттальная (вертикальная) плоскость проходит по средней линии головы, делящей лицо на две половины — правую и левую, которая расположена, например, на середине носа.
- Франкфуртская горизонталь (ухо-глазничная плоскость) — горизонтальная плоскость, проходящая через точки Orbital Pun Kt (наиболее низко расположенную точку на нижнем крае орбиты) и Porion Pun Kt (наиболее высокая точка на верхнем крае наружного слухового отверстия, которому соответствует верхний край козелка ушной раковины). Эту плоскость предложил для ориентации головы Vhering в 1872 г. На конгрессе антропологов во Франкфурте (1884 г.) она была принята как отправная при исследовании головы и, на основании действующих правил, в то время получила название франкфуртской горизонтали. По отношению к этой плоскости определяют отклонения в строении лица и верхней челюсти в вертикальном направлении.
- Орбитальная (фронтальная) плоскость (предложена Van Loon) — это вертикальная плоскость. Planum orbital проводит через обе орбитальные точки перпендикуляр к срединно-сагиттальной плоскости и франкфуртской горизонтали.

Для описания состояния и изменений на челюсти у пациента зубные ряды рассматриваются по плоскостям — сагиттальной, фронтальной и окклюзионной (рис. 2).

Функция жевательного аппарата состоит из основных фаз, выраженных движений нижней челюсти по отношению к верхней, которые рассматривают относительно трех взаимно перпендикулярных плоскостей, схематически отображающихся на нижней челюсти (рис. 3).

Движение нижней челюсти имеется во всех случаях функционирования. В основном, выделяют движения, связанные с жеванием. При этом, как правило, параллельно анализируется биомеханика височно-нижнечелюстного сустава. В данном случае рассматриваются перемещения по следующим плоскостям (рис. 4).

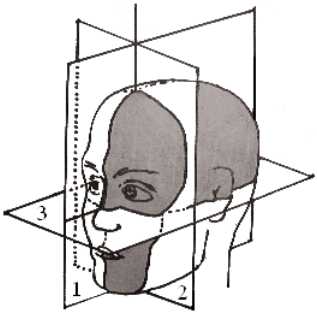

Рис. 1. Плоскости головы:
1. срединно-сагиттальная;
2. орбитальная;
3. ухо-глазничная.

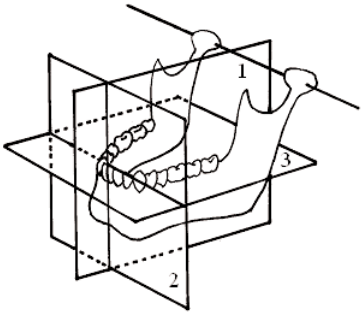

Рис. 2. Плоскости для описания изменений на челюсти у пациента:
1. сагиттальная;
2. фронтальная;
3. окклюзионная.

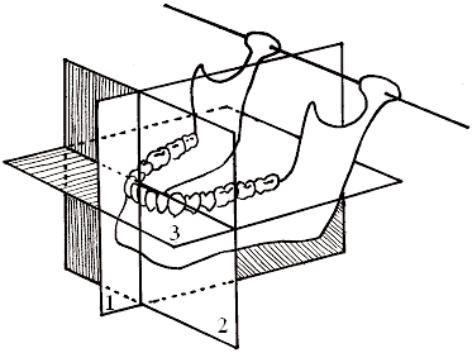

Рис. 3. Плоскости для описания движений нижней челюсти:
1. сагиттальная;
2. трансверзальная;
3. горизонтальная.

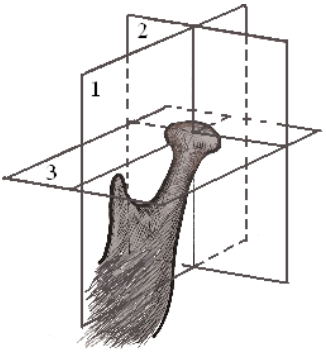

Рис. 4. Плоскости, относящиеся к движению в височно-нижнечелюстном суставе:
1. сагиттальная;
2. трансверзальная;
3. горизонтальная.

- Сагиттальная (вертикальная) плоскость, по которой рассматриваются движения нижней челюсти вверх-вниз (открытие и закрытие). Все движения в данном случае начинаются из состояния центральной окклюзии. Размыкание зубных рядов — движение нижней челюсти по вертикали. Завершающим циклом артикуляции является приведение зубных рядов к состоянию центральной окклюзии. Это происходит также благодаря движению по вертикали, но в противоположном направлении. Начальному и конечному этапам открывания и закрывания, осуществляющимся за счет сокращения мышц, опускающих и поднимающих нижнюю челюсть,

соответствуют моменты вращения суставных головок вокруг фронтальной оси. При этом в вертикальном отделе сустава происходит скольжение суставного диска вместе с суставной головкой кпереди, а в нижнем отделе — вращение суставных головок вокруг горизонтальных осей. Вследствие сочетания этих движений, перемещение идет не по окружности, а по приближенной к ней уступообразной кривой, очерченной смещающимся (изменяющимся) радиусом.

- Трансверзальная (вертикальная) плоскость позволяет рассматривать поперечные движения нижней челюсти по горизонтали. Они возникают в результате одностороннего сокращения латеральных крыловидных мышц при выведении челюсти из центральной окклюзии. На рабочей стороне височно-нижнечелюстного сустава суставная головка вращается вокруг вертикальной оси. А на противоположной балансирующей стороне, где произошло сокращение соответствующей крыловидной мышцы, суставная головка движется вниз, вперед и несколько кнаружи.
- Горизонтальная плоскость — рассматриваются движения нижней челюсти вперед-назад. Движения возникают при одновременном сокращении латеральных крыловидных мышц. При этом в верхнем отделе сустава суставная головка с диском скользит вниз и вперед по задней поверхности суставного бугорка, а в нижнем — осуществляются вращательные движения, обеспечивающие размыкание зубных рядов, без чего не может начаться движение нижней челюсти кпереди. При данных движениях нижней челюсти смещение артикулирующих элементов всегда происходит в обоих отделах сустава. В верхнем отделе возникают скользящие движения, а в нижнем — вращательные.

На сопоставленных в положении центральной окклюзии моделях верхней и нижней челюстей определяют трансверзальные, сагиттальные и вертикальные отклонения соответственно трем плоскостям (рис. 5):

- **Среднесагиттальной плоскости.** Для установления этой плоскости, идущей по середине небного шва, используют как ориентиры уздечки губ и языка. *Срединно-сагиттальная плоскость* проводится на верхней челюсти через переднюю точку, образованную пересечением небного шва со второй поперечной небной складкой, идущей к клыку, и через заднюю точку, располагающуюся на границе твердого и мягкого неба, которая соответствует spina nasalis posterior.

На гипсовой модели верхней челюсти соответственно срединно-сагиттальную плоскость проводят по срединно-сагиттальной линии от вершины резцового сосочка (papilla incisiva) до точки, обозначаемой между небными ямками (fovea palatinae), находящимися на границе твердого и мягкого неба.

Для ее установления на нижней челюсти необходимо ориентироваться по уздечкам языка и губы, которые обычно располагаются на срединно-сагиттальной плоскости лица.

По отношению сагиттальной плоскости устанавливают трансверзальные отклонения.

Боковые зубы или группы зубов могут быть расположены слишком близко к срединно-сагиттальной плоскости или отдалены от нее. По отношению к этой плоскости устанавливают трансверзальные отклонения в положении зубов, например, одностороннее сужение зубных дуг.

- **Туберальной плоскости.** Проходит позади наиболее выраженного альвеолярного бугра верхней челюсти. Взаимно перпендикулярна протетической и сагиттальной плоскостям. Служит для установления сдвига зубов или их группы в сагиттальном направлении.
- **Протетической плоскости.** Перпендикулярна к срединно-сагиттальной плоскости и касается мезиально-щечных бугров первых моляров и щечных бугров вторых премоляров в ортогнатическом прикусе. Термин «протетическая плоскость», следует рассматривать как предпочтительный. Эта плоскость фактически не существует, так как жевательные поверхности зубов не располагаются на одной плоскости. Она является всего лишь ориентировочной для установления вертикальных отклонений.

Протетическая плоскость — воображаемая плоскость. Представляют два варианта ее расположения.

При первом она проходит через середину перекрытия центральных резцов и середину перекрытия мезиальных бугорков первых (при их отсутствии — вторых) моляров.

При втором варианте она проводится через вершины щечного бугорка верхнего премоляра и мезиального щечного бугорка первого верхнего моляра.

Протетическая плоскость — плоскость, воссоздаваемая искусственно при протезировании полного отсутствия зубов для постановки верхних зубов. Формируется на восковом окклюзионном валике.

В данном случае термин «жевательная (окклюзионная) плоскость» не следует путать с жевательной (окклюзионной) поверхностью боковых зубов.

В практике ортопедической стоматологии используется также термин «окклюзионная поверхность зубных рядов» — это совокупность всех окклюзионных контактов и поверхностей зубов.

Изучение отдельных диагностических моделей челюстей проводят в трех плоскостях — трансверзальной, сагиттальной и окклюзионной (рис. 6).

Для исследования диагностических моделей рассматриваются дополнительные плоскости.

Учитывая, что возникает необходимость ориентировать изменения на диагностической модели в различных ее участках, рассматриваются дополнительные плоскости отдельно на челюсти (рис. 7), а также на сопоставленных верхней и нижней челюсти в положении центральной окклюзии (рис. 8). Наглядно они представлены и на развертке зубных рядов (рис. 9).

На диагностических моделях челюстей исследование проводится путем:

- визуального осмотра;
- определения ключевых точек и ориентиров, между которыми проводятся измерения;
- оценки соотношений анатомических образований;

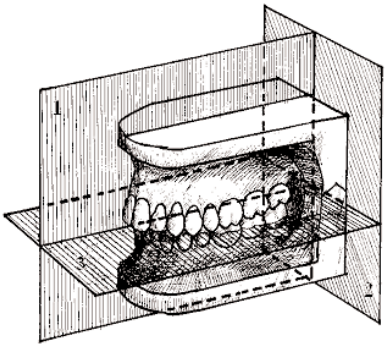

Рис. 5. Плоскости для изучения моделей верхних и нижних челюстей, сопоставленных в положении центральной окклюзии:
1. сагиттальная;
2. туберальная;
3. протетическая.

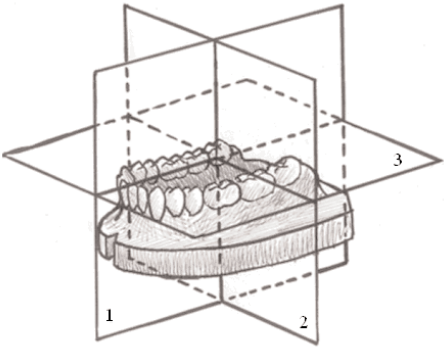

Рис. 6. Схематическое отображение трех плоскостей на модели нижней челюсти для изучения отдельных моделей:
1. сагиттальная;
2. трансверзальная;
3. окклюзионная.

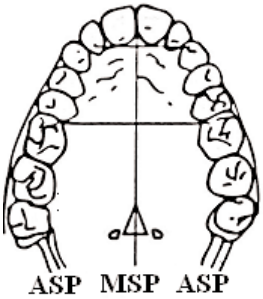

1 — Верхняя челюсть.

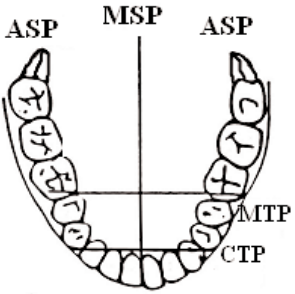

2 — Нижняя челюсть.

Рис. 7. Дополнительные плоскости ориентации на диагностических моделях челюсти:
MSP — срединно-сагиттальная плоскость;
CTP — клыковая трансверзальная плоскость;
MTP — молярная (базальная) трансверзальная плоскость;
HP — горизонтальная плоскость;
ASP — вспомогательные сагиттальные плоскости.

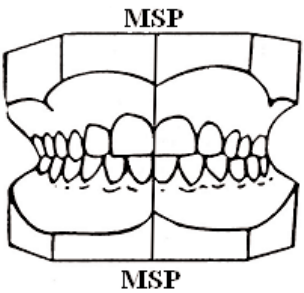

1 — В фас.

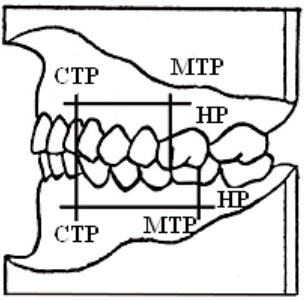

2 — В профиль.

Рис. 8. Ориентиры дополнительных плоскостей на сопоставленных в положении центральной окклюзии верхней и нижней диагностических моделях:
MSP — срединно-сагиттальная плоскость;
CTP — клыковая трансверзальная плоскость;
MTP — молярная (базальная) трансверзальная плоскость;
HP — горизонтальная плоскость.

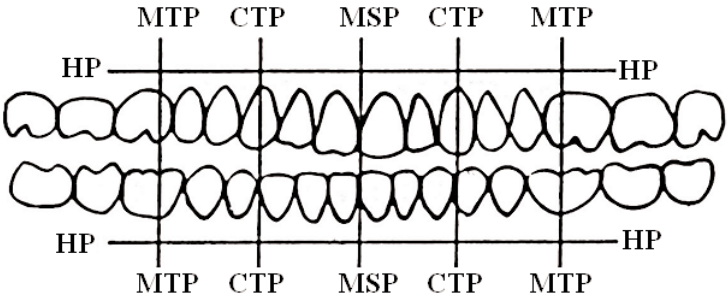

Рис. 9. Ориентиры плоскостей на развертке зубных рядов:
MSP — срединно-сагиттальная плоскость;
CTP — клыковая трансверзальная плоскость;
MTP — молярная (базальная) трансверзальная плоскость;
HP — горизонтальная плоскость.

- исследования распила модели;
- динамического перемещения;
- антропометрических измерений;
- компьютерной технологии.

При получении и изучении диагностических моделей челюстей применяют стандартные и специальные приборы и методы. При этом следует отметить, что анализ диагностических моделей с помощью специальных устройств считается обязательным условием при оценке различных аспектов стоматологического статуса.

Для того чтобы измерить модели и установить отклонения от нормы в положении зубов, используют циркули различных конструкций. С их помощью можно измерять ширину и высоту зуба, ширину и длину зубных дуг, а также высоту неба.

Измерения коронок зубов проводятся по следующим параметрам:

- ширина (мезиодистальные измерения) определяется в самой широкой части коронки зуба;
- высота определяется по продольной оси зуба (от десневого края у резцов до режущей поверхности, у клыка — до рвущего бугорка, у премоляра — до вестибулярного бугорка, у моляра — до щечно-мезиального бугорка).

Измерения зубного ряда циркулем проводятся в трансверзальном и сагиттальном направлениях.

Измерение длины зубных дуг проводят, используя гибкую пластиковую линейку или мягкую проволочную лигатуру или капроновую леску.

Для измерения можно также использовать штангенциркуль, линейку, лупы с градуированными линейками и шкалами. Применение фотоаппаратов, сканеров и видеокамер позволяет документировать объект исследования в необходимой проекции, а самое главное, позволяет использовать компьютерные технологии для исследования.

Применяют и другие специальные приспособления для исследования.

Ортокрест (ортодонтический крест). Это прозрачная пластина, на которой имеются крестообразно расположенные деления в сантиметрах и миллиметрах. При помощи ортокреста можно установить имеющиеся отклонения в сагиттальном и трансверзальном направлениях, а также спланировать и оценить качество выполнения и расположения элементов конструкций зубных протезов. Он используется следующим образом. Ортокрест располагают горизонтально, ориентируя крестообразную линейку согласно трансверзальной и сагиттальной плоскостям. Соответственно такому расположению проводят исследование модели.

Симметроскопы. Они состоят из двух стеклянных пластинок, которые располагаются одна над другой. Под ними расположена подставка для фиксации исследуемой модели. На верхней пластинке имеется сетка делений через сантиметр, а на нижней — через миллиметр. Модель устанавливают под этими пластинками на нижней подставке так, чтобы ее срединно-сагиттальная плоскость совпала с центральной линией. Симметроскопы бывают разных конструкций. В некоторых конструкциях имеются вспомогательные проволоки и штифты, которые можно смещать в трансверзальном или сагиттальном направлениях.

Это облегчает установление измерительных точек и дает возможность точно определить трансверзальные и сагиттальные отклонения по делениям, имеющимся на боковых стенках аппарата.

Симметрографы разных конструкций (Beerendonk, Bruckl-Rasch, Kozkhaus-Philips) используются следующим образом. В симметрографе модель ставят на вращающийся столик так, чтобы рисующий штифт проходил точно по срединно-сагиттальной плоскости. Поворачивая модель вправо или влево до измерительных точек премоляров или моляров, по шкале устанавливают расстояние от этих зубов от срединно-сагиттальной плоскости, а при повороте модели на 90° — сагиттальные отклонения.

Определение площади при обследовании диагностических моделей проводится путем использования планиметров.

Планиметр (от лат. planum — ровное место, плоскость) — математический прибор для определения площадей плоских фигур произвольной формы. Наибольшее распространение получил полярный планиметр, созданный Я. Амслером (Германия) в 1854 г. Применение его в антропологии и для биомеханических исследованиях имеет широкое распространение до настоящего времени.

Для понимания сути исследования в стоматологии необходимо понимать принцип его применения.

Принцип действия такого планиметра представлен на рис. 10 и 11 и заключается в следующем.

При движении прямолинейно ориентированного отрезка *AB* в плоскости площадь «обметенной» им фигуры равна произведению длины отрезка *AB* на длину дуги, которую описывает средняя точка отрезка. Значение σ равно длине дуги поворота так называемого интегрирующего ролика, если его насадить на отрезок, как на ось, в средней его точке. Полярный планиметр имеет полярный и обводной рычаги, которые связаны шарнирно в точке *B*. Полярный рычаг может поворачиваться вокруг закрепленного шарнира *O* полюса. Интегрирующий ролик вместе со счетным механизмом помещается на специальной тележке, которую можно смещать вдоль обводного рычага (меняя тем самым его длину) (рис. 12).

В каждом планиметре функции «обметающего» отрезка выполняет обводной рычаг, на одном конце которого укреплен штифт для обвода контура фигуры, а другой движется по так называемой направляющей. В линейном планиметре — это прямая, в полярном планиметре — окружность, в радиальном планиметре — точка. Линейные и полярные планиметры используются для вычислений площадей, ограниченных кривыми, заданными графически, и для вычисления интегралов вида $\oint ydx$; радиальные планиметры позволяют находить интегралы вида $\int_{\varphi_0}^{\varphi} r \cdot d\varphi$, если кривая $r = f(\varphi)$ вычерчена в полярных координатах.

Следует отметить, что не все перечисленные выше измерительные приборы применяют в повседневной практике для исследования моделей челюстей. Более сложные, такие как симметроскопы, симметрографы, диагностический

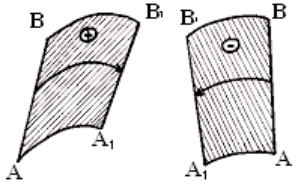

Рис. 10. Схема принципа действия полярного планиметра типа Я.Амслера.

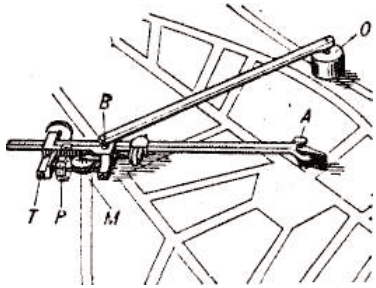

Рис. 11. Общая схема использования полярного планиметра.
Полярный планиметр: О — полюс; ОВ — полярный рычаг; А — обводной штифт; АВ — обводной рычаг; Т — тележка; Р — интегрирующий ролик; М — счетный механизм.

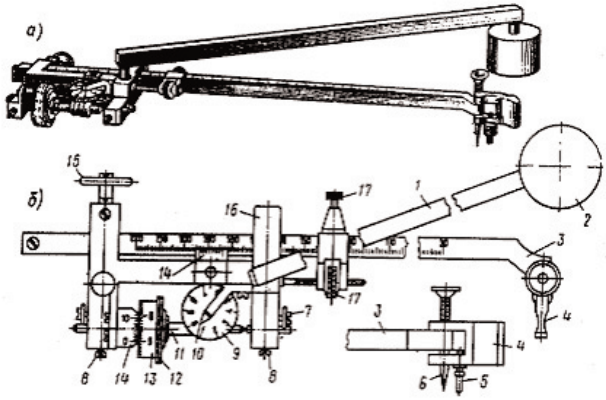

Рис. 12. Полярный планиметр.
а) — общий вид;
б) — основные части:
1 — полюсный рычаг; 2 — груз полюса; 3 — обводной рычаг; 4 — ручка; 5 — стержень (упор); 6 — иголка; 7 — закрепительный винт оси; 8 — закрепительные винты; 9 — циферблат; 10 — стрелка; 11 — горизонтальная ось счетного ролика; 12 — колесо счетного ролика; 13 — барабан; 14 — верньеры; 15 — колесо каретки; 16 — каретка; 17 — закрепительный и наводящий винты каретки.

стол, возможно и целесообразно использовать лишь для научных целей. К сожалению, не все вузы и лечебные учреждения располагают этими аппаратами.

В повседневной практике обычно довольствуются циркулями или другими измерительными приборами.

Проводят следующие измерения на диагностических моделях: трансверзальные, сагиттальные, вертикальные, а также небного свода и апикального базиса челюстей.

Трансверзальные измерения

Для измерения ширины зубных дуг выбирают различные точки на зубе, которые можно разделить на три группы:

1. Точки на вестибулярной поверхности зубов.
2. Оральные точки.
3. Промежуточные (окклюзионные) точки.

Ширину зубных дуг измеряют по внешнему контуру в области клыков, премоляров и моляров при помощи раздвижного циркуля с миллиметровыми делениями.

В основе оценки трансверзальных измерений лежит предпосылка, что сумма ширины четырех резцов соответствует определенной ширине зубной дуги. На этом принципе (принципе антропометрии) построены индексы Campion (1906), Pont (1907), Williams (1917), Carrea (1922), Oliveira (1930). Из всех предложений индекс Pont оказался самым простым и приемлемым для многих научно-исследовательских работ и практических целей.

Сагиттальные измерения

Сагиттальные отклонения устанавливают в группе фронтальных и в группе боковых зубов.

Отклонения в группе фронтальных зубов определяют, пользуясь средними величинами, которые показывают зависимость ширины и длины зубной дуги. Исходной плоскостью для этих измерений является плоскость, параллельная туберальной плоскости. При исследовании проводят линии, параллельные этой плоскости, через измерительные точки по Пону в области первых премоляров и первых моляров. Определяют положение одноименных боковых зубов правой и левой стороны в сагиттальном направлении. От губных поверхностей между верхними центральными резцами и указанной плоскостью проводят линию, которая определяет длину переднего отрезка верхней зубной дуги.

Боковые отклонения устанавливают, исходя из симметричного расположения их по отношению к туберальной плоскости.

Вертикальные измерения

Для установления вертикальных отклонений диагностическую модель верхней челюсти держат перед собой на уровне глаз так, чтобы воображаемая окклюзионная плоскость проходила горизонтально, касаясь щечных бугров премоляров и мезиально-щечных бугров первых моляров. Таким образом, можно определить, какие зубы располагаются выше или ниже этой плоскости.

Для измерения вертикальной щели при открытом прикусе пользуются миллиметровой линейкой. Считается, что при глубоком прикусе величину вертикального перекрытия более точно можно установить на боковых телерентгенограммах. Использование диагностических моделей, распиленных в сагиттальном направлении, позволяет произвести данные измерения.

Измерения небного свода

Измерения высоты неба на моделях в сагиттальном и трансверзальном направлениях проводят по различным методикам.

Korkhaus предлагает измерять глубину неба при помощи трехмерного циркуля. Целесообразно данные, полученные при измерении глубины неба на моделях, дополнить данными ее измерений на телерентгенограммах.

Возможны измерения и оценка неба с помощью профилиметров, например симметрографа, имеющего целый ряд металлических пластин, подвижных в вертикальном направлении. Упираясь в диагностическую модель, пластины повторяют форму зуба, которую можно фиксировать, например, на бумагу.

Измерения апикального базиса челюстей

Ширину апикального базиса на моделях верхней челюсти проводят по Н.Г.Снагиной (1965) путем установления ножки измерительного инструмента в углублениях, имеющихся на уровне верхушек корней клыков и первых премоляров с обеих сторон. На моделях нижней челюсти измерения проводятся между этими же зубами, отступив от уровня десневого края на 8 мм.

С большей точностью ширину апикального базиса можно измерить на поперечных разрезах моделей. Разрез проходит за клыками по медиальной поверхности первых премоляров. Длина апикального базиса устанавливается и на модели, перерезанной продольно. Разрез проходит по средней линии между центральными резцами и слепыми ямками.

Исследования Н.Г.Снагиной показали, что между величиной апикального базиса и размером зубной дуги имеется тесная связь, которая выражается следующими формулами.

1. Для определения ширины B апикального базиса верхней челюсти:

$$\frac{B}{(d1+ \ldots\ldots\ldots\ldots\ldots +d12)} = \frac{44}{100}.$$

2. Для определения ширины B апикального базиса нижней челюсти:

$$\frac{B}{(d1+ \ldots\ldots\ldots\ldots\ldots +d12)} = \frac{43}{100}.$$

3. Для определения длины L апикального базиса верхней челюсти:

$$\frac{L}{(d1+ \ldots\ldots\ldots\ldots\ldots +d12)} = \frac{39}{100}.$$

4. Для определения длины L апикального базиса нижней челюсти:

$$\frac{L}{(d1+ \ldots\ldots\ldots\ldots\ldots +d12)} = \frac{40}{100},$$

где *d — размер зуба*.

Измерения, проведенные у пациента, и полученные вычисления позволяют судить о состоянии его апикального базиса и сравнить с данными, по которым максимальная ширина апикального базиса на верхней челюсти составляет 47 мм, минимальная — 41 мм; на нижней челюсти — максимальная ширина 42 мм, минимальная — 35 мм.

Определение величины апикального базиса имеет значение для диагностики многих форм аномалий и выбора рационального метода ортодонтического лечения, а также анализа альвеолярного отростка — при планировании типа имплантанта. Это позволяет определить оптимальный план лечения.

Форма зубных рядов. Зубные дуги верхней и нижней челюстей имеют своеобразное строение и определяют вид прикуса. Для описания зубных рядов широко используется математическая терминология, в частности геометрическая.

Необходимо напомнить о формах геометрических фигур и их математических значениях, используемых для характеристики зубных рядов.

В большинстве источников указывается, что при ортогнатическом прикусе зубной ряд постоянных зубов верхней челюсти имеет форму полуэллипса, нижней — параболы. Предлагается рисунок, на котором на фоне зубных рядов имеется схема их формы (рис. 13).

Эллипс как геометрическое понятие имеет несколько интерпретаций (рис. 14). Эллипс, линия пересечения круглого конуса с плоскостью, встречающей одну его полость (рис. 14.1).

Эллипс может быть также определен, как геометрическое место точек *M* плоскости, для которых сумма расстояний до двух определенных точек *F1* и *F2* (фокусов эллипса) этой плоскости есть величина постоянная (рис. 14.2).

По **параболе** (греч. parabole) в математике предусматривают следующие понятия (рис. 15).

Парабола — линия пересечения круглого конуса плоскостью, параллельной какой-либо касательной плоскости этого конуса (рис. 15.1).

Парабола может быть также определена как геометрическое место точек плоскости, для каждой из которых расстояние до определенной точки *F* плоскости — фокуса параболы — равно расстоянию до некоторой прямой *MN* — директрисы параболы. Прямая, проходящая через фокус перпендикулярно директрисе и направленная от директрисы к фокусу, называется осью параболы, а точка пересечения оси с параболой — вершиной параболы. Парабола представляет собой бесконечно простирающуюся кривую, симметричную относительно оси.

Трапеция (от греч. trapezion) — четырехугольник с неровными сторонами (букв. — столик), выпуклый, у которого две стороны параллельны, а две дру-

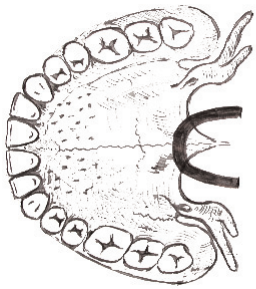

1 — Верхняя челюсть.

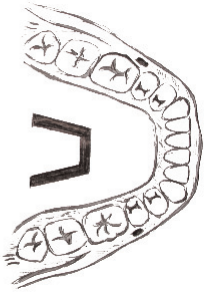

2 — Нижняя челюсть.

Рис. 13. Рисунок формы зубных рядов с их геометрической схемой, широко представленный в специальной литературе.

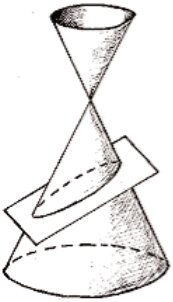

1

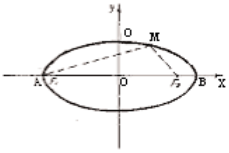

2

Рис. 14. Эллипс.

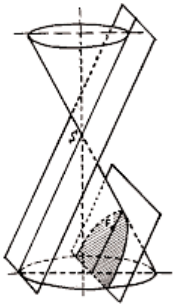

1

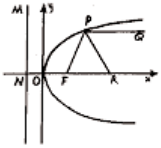

2

Рис. 15. Парабола.

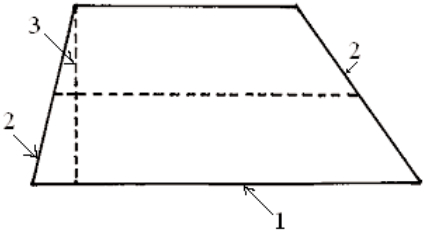

Рис. 16. Трапеция:
1. основание трапеции;
2. боковые стороны;
3. высота.