

# Кольпоскопия

Руководство для практикующих врачей

*Под редакцией  
В.И.Краснопольского,  
Н.В.Зароченцевой,  
Л.К.Джиджихия*

Москва  
«МЕДпресс-информ»  
2022

УДК 618.15-07(035)

ББК 57.15я2

К62

*Все права защищены. Никакая часть данной книги не может быть воспроизведена в любой форме и любыми средствами без письменного разрешения владельцев авторских прав.*

*Авторы и издательство приложили все усилия, чтобы обеспечить точность приведенных в данной книге показаний, побочных реакций, рекомендуемых доз лекарств. Однако эти сведения могут изменяться.*

*Внимательно изучайте сопроводительные инструкции изготовителя по применению лекарственных средств.*

*Книга предназначена для медицинских работников.*

*Книга печатается в авторской редакции.*

**Кольпоскопия : руководство для практикующих врачей / под ред. В.И.Краснопольского, Н.В.Зароченцевой, Л.К.Джиджихия. – Москва: МЕДпресс-информ, 2022. – 196 с. : ил.**

ISBN 978-5-907504-42-4

Данное руководство предназначено для практикующих врачей – акушеров-гинекологов. Предметом изучения является кольпоскопия как диагностический метод. Эта малоинвазивная методика обследования в комплексе с цитологическим методом, ВПЧ-типированием и гистологическим методом с большой долей вероятности позволяет поставить диагноз патологии шейки матки и определить дальнейшую тактику лечения. Серьезное внимание уделено профилактике и раннему выявлению онкопатологии шейки матки.

Цель издания состоит в обобщении и представлении новейших данных по патологии шейки матки и кольпоскопии, основанных на последних мировых рекомендациях. Сформулированы современные принципы диагностики и лечения заболеваний шейки матки, кратко и лаконично систематизирован весь имеющийся материал по этой тематике в удобном формате для ежедневного пользования. Также представлены собственные клинические случаи.

УДК 618.15-07(035)

ББК 57.15я2

ISBN 978-5-907504-42-4

© Оформление, оригинал-макет. Издательство «МЕДпресс-информ», 2022

## Оглавление

---

Сокращения .....	6
Глава 1. История изучения заболеваний шейки матки .....	7
Глава 2. Анатомо-гистологические особенности шейки матки .....	9
2.1. Понятие зоны трансформации .....	15
2.2. Клинико-морфологическая классификация состояний шейки матки (согласно МКБ-10) .....	21
2.3. Обновленная классификация опухолей шейки матки ВОЗ (2020) .....	22
Глава 3. Методики, разновидности, техника проведения кольпоскопии .....	23
Глава 4. Возможности расширенной кольпоскопии .....	27
4.1. Задачи кольпоскопии .....	27
4.2. Критерии оценки кольпоскопической картины .....	28
Глава 5. Современные классификации и терминология кольпоскопии .....	33
Глава 6. Нормальная кольпоскопическая картина .....	39
6.1. Макроскопическая картина нормальной шейки матки .....	39
6.2. Оригинальный сквамозный эпителий в репродуктивный период .....	40
6.3. Цилиндрический эпителий .....	42
6.4. Метаплазия многослойного плоского и цилиндрического эпителия, открытые и закрытые железы .....	45
6.5. Децидуоз шейки матки .....	46
Глава 7. Аномальная кольпоскопическая картина .....	51
7.1. Ацетобелый эпителий .....	51
7.2. Пунктация .....	56

7.3. Мозаика .....	58
7.4. Йоднегативная зона .....	63
<b>Глава 8.</b> Кольпоскопия при неспецифических поражениях шейки матки (лейкоплакия, проба Шиллера) .....	67
8.1. Лейкоплакия (дискератоз) .....	67
8.2. Атипические сосуды .....	70
8.3. Признаки инвазии .....	73
<b>Глава 9.</b> Кольпоскопия при других клинических картинах (истинная эрозия, врожденная зона трансформации, полипы, цервицит, кондиломы, эндометриоз) .....	75
9.1. Истинная эрозия шейки матки .....	75
9.2. Врожденная зона трансформации .....	76
9.3. Полипы шейки матки .....	77
9.4. Цервицит .....	80
9.5. Кондиломы .....	83
9.6. Эндометриоз .....	85
<b>Глава 10.</b> Кольпоскопия при раке шейки матки .....	87
<b>Глава 11.</b> Кольпоскопическая картина цервикальной интраэпителиальной неоплазии различной степени тяжести .....	93
<b>Глава 12.</b> Современная кольпоскопия .....	103
<b>Глава 13.</b> Кольпоскопия в период беременности .....	107
13.1. Изменения в шейке матки во время беременности .....	107
13.2. Цитологическое исследование мазков шейки матки у беременных .....	108
13.3. Алгоритм кольпоскопии у беременных .....	109
13.4. Полипы цервикального канала у беременных .....	113
13.5. Биопсия шейки матки у беременных .....	120
13.6. Лечение цервикальной интраэпителиальной неоплазии III у беременных .....	121

<b>Глава 14.</b> Кольпоскопия в период менопаузы .....	125
<b>Глава 15.</b> Стандарты лечения .....	131
15.1. Эксцизионные методы лечения .....	133
15.2. Европейские стандарты лечения цервикальной интраэпителиальной неоплазии .....	147
15.3. Клинические рекомендации (2018–2020) .....	149
<b>Глава 16.</b> Вакцинация против вируса папилломы человека .....	161
16.1. Схемы вакцинации ВОЗ (2014) .....	163
16.2. Порядок наблюдения после вакцинации .....	163
<b>Глава 17.</b> Клинические ситуации .....	165
<b>Литература</b> .....	177
<b>Приложения</b> .....	185
Приложение 1. Сравнение различных классификаций заболеваний .....	185
Приложение 2. Качественная система оценки результатов кольпоскопии по Copperson .....	186
Приложение 3. Модифицированный кольпоскопический индекс Рейда .....	187
Приложение 4. Шведская система классификации .....	189
Приложение 5. Клинико-кольпоскопический индекс .....	190
Приложение 6. Гистологическая терминология .....	191
Приложение 7. Соотношение цитологических классификаций .....	192
Приложение 8. Терминологическая система Бетесда .....	193
Приложение 9. Клиническая и кольпоскопическая терминология оценки вульвы (включая анус) .....	194
Приложение 10. Кольпоскопическая терминология при исследовании влагалища Международной федерации патологии шейки матки и кольпоскопии .....	195

# Глава 1. История изучения заболеваний шейки матки

- Первые изображения экзоцервикса были опубликованы H.Lebert (1812–1879) в середине XIX в.
- В XIX в. доминировала теория эрозии R.Meyer (1864–1947), которая позже была опровергнута в исследованиях C.A.Ruge (1846–1926) и J.Veit (1852–1917).
- В 1908 г. W.Schauenstein (1870–1943) признал постепенное развитие рака шейки матки.
- H.Hinselmann (1884–1959) впервые использовал кольпоскопию.

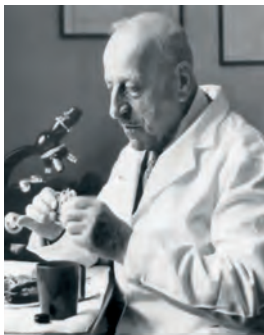

## Ганс Гинзельман (1884–1959)

- В 1924 г. совместно с учеными-физиками создал первый кольпоскоп с препарационной лупой Лейца (Гамбург, Германия). С этого момента кольпоскопия стала тем инструментом в руках гинекологов, который помог спасти жизни многих женщин с предраком шейки матки и раком шейки матки.
- Описал эффекты воздействия уксусной кислоты на многослойный плоский эпителий (МПЭ).
- В 1936 г. описал картину пунктации и мозаики (основы и поля) при дисплазиях шейки матки и представил первую классификацию.
- В 1940 г. использовал зеленые фильтры для оценки сосудистого рисунка.
- В 1933 г. опубликовал «Введение в кольпоскопию».

Утомляет все, кроме познания.

*Вергилий*



### **Георгиос Николау Папаниколау (1883–1962)**

*Греческий ученый, медик, пионер цитологии и ранней диагностики рака шейки матки, член Американско-греческого прогрессивного просветительского союза.*

- В 1943 г. опубликовал «Диагноз рака матки при помощи мазков» («Diagnosis of Uterine Cancer by the Vaginal Smear»).
- В 1950 г. удостоен премии Альберта Ласкера за достижения в области клинической медицины.
- В 1952 г. награжден почетной медалью Американского противоракового общества.
- В 1954 г. опубликовал «Атлас эксфолиативной цитологии» («Atlas of Exfoliative Cytology»).
- В 2009 г. в ходе всегреческого опроса «Великие греки» Георгиос Папаниколау занял второе место, уступив в популярности лишь Александру Македонскому.
- Тест по Папаниколау (Пап-тест) используют во всем мире для выявления предрака и рака шейки матки.

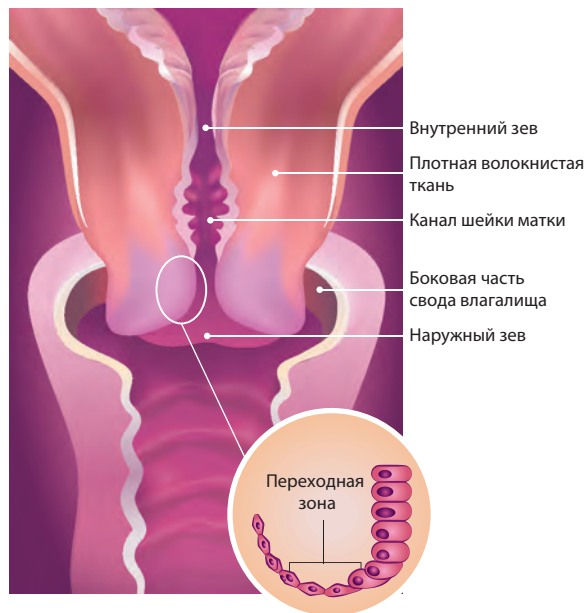


### **Харальд цур Хаузен**

*Родился 11 марта 1936 г. в Гельзенкирхене (Германия). Лауреат Нобелевской премии по физиологии и медицине 2008 г. (1/2 премии, вторую половину поделили Люк Монтанье и Франсуаза Барре-Синусси) «за открытие вируса папилломы человека как причины рака шейки матки».*

- Первыми вирус папилломы человека (ВПЧ) в клетках увидели канадцы Люк Монтанье и Франсуаза Барре-Синусси. В 1976 г. они при помощи электронного микроскопа сфотографировали вирус папилломы человека в опухолевых клетках.
- В 1977 г. в лаборатории Харальда цур Хаузена выделили три типа ВПЧ, в 1979 г. удалось найти и клонировать ДНК ВПЧ 6-го типа, вызывающего аногенитальные кондиломы. Эту ДНК использовали в качестве зонда для поиска онкогенных вариантов, но выявили ВПЧ 11-го типа.
- В 1983 г. удалось выявить первый онкогенный вирус – ВПЧ 16-го типа, спустя 1 год – второй, ВПЧ 18-го типа.

## Глава 2. Анатомо-гистологические особенности шейки матки



Изучать шейку матки – это открывать для себя прекрасную и увлекательную повесть, поскольку именно она может поведать обо всей половой жизни женщины и в ней действительно можно читать, как в открытой книге.

*Ж.Маршетта, Ф.Декамп*

**Шейка матки (ШМ)** – фиброзно-мышечный орган, образуется вместе с маткой путем слияния мюллеровых каналов на 12–16-й неделе внутриутробного развития. В месте прикрепления сводов влагалища делится на надвлагалищную (внутреннюю) и влагалищную (наружную) часть. Длина ШМ – 35–45 мм, диаметр – около 25 мм. Толщина стенки – 10–12 мм, через всю толщу ШМ проходит цервикальный канал. Длина цервикального канала соответствует длине шейки, диаметр просвета – около 3–4 мм.

Рис. 2.1. Строение шейки матки.



Гистологически ШМ представлена волокнами соединительной ткани и мышечной тканью, которая занимает примерно 15% массы всей ШМ. Соединительная ткань имеет в своем составе два типа волокон: коллагеновые и эластиновые. Первые создают прочный каркас, а вторые обеспечивают обратимые изменения размеров ШМ. ШМ отделена от тела матки перешейком. Канал перешейка отделен от полости матки анатомическим внутренним зевом. Место перехода цилиндрического эпителия (ЦЭ) в МПЭ носит название наружного зева (у женщин репродуктивного возраста).

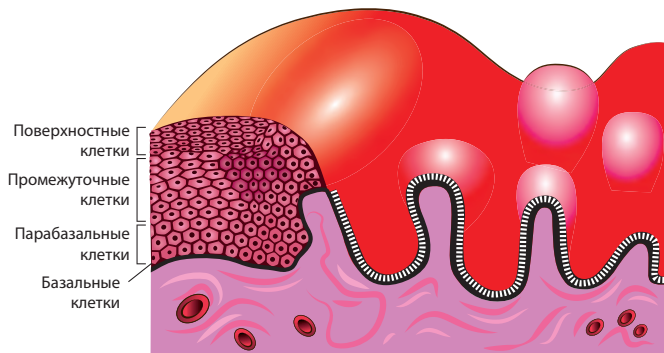
Влагалищная часть ШМ (экзоцервикс) снаружи покрыта МПЭ, который имеет розовый цвет. Основная функция МПЭ – защитная. Она определяется наличием в клетках кератина, который обуславливает прочность слизистой оболочки и гликогена, что обеспечивает кислую среду влагалища с участием лактобактерий.

В МПЭ четыре основных слоя:

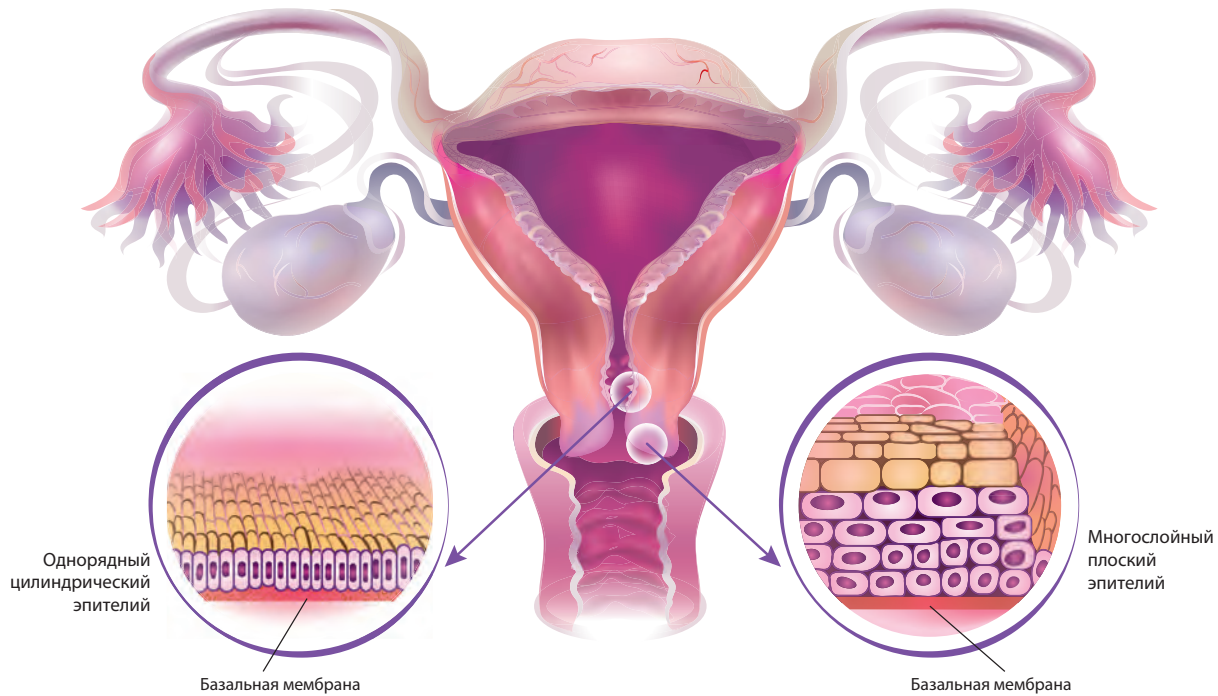
- Первый слой – базальные клетки (мелкие клетки с крупным ядром) – располагаются на базальной мембране, обеспечивают рост и регенерацию МПЭ в физиологических условиях; в условиях патологии являются источником пролиферации. По мере созревания клеток объем цитоплазмы увеличивается, размер ядер – уменьшается.
- Второй слой – парабазальный – представлен 2–3 рядами более крупных клеток с крупными ядрами и цитоплазмой, не содержащей гликогена. Они также обеспечивают рост и регенерацию эпителия.

- Третий слой – промежуточный – состоит из 6–12 рядов крупных полигональных клеток с небольшим ядром.
- Четвертый слой – поверхностные клетки (имеют очень маленькое ядро; содержат гликоген).

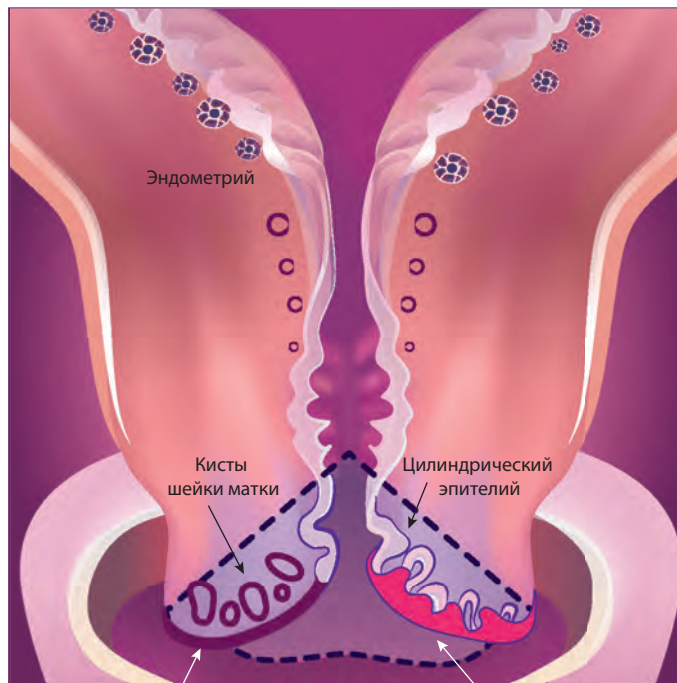
Цитоплазма содержит гликоген. Под воздействием эстрогенов происходят процессы созревания клеток с накоплением в них гликогена и кератина. Под МПЭ расположена строма – сеть коллагеновых и эластических волокон, среди которых располагаются кровеносные, лимфатические сосуды, нервные структуры. Между стромой и МПЭ расположена базальная мембрана.



**Рис. 2.2.** Строение многослойного плоского неороговевающего эпителия.



**Рис. 2.3.** Анатомо-гистологическое строение шейки матки.



Многослойный плоский эпителий

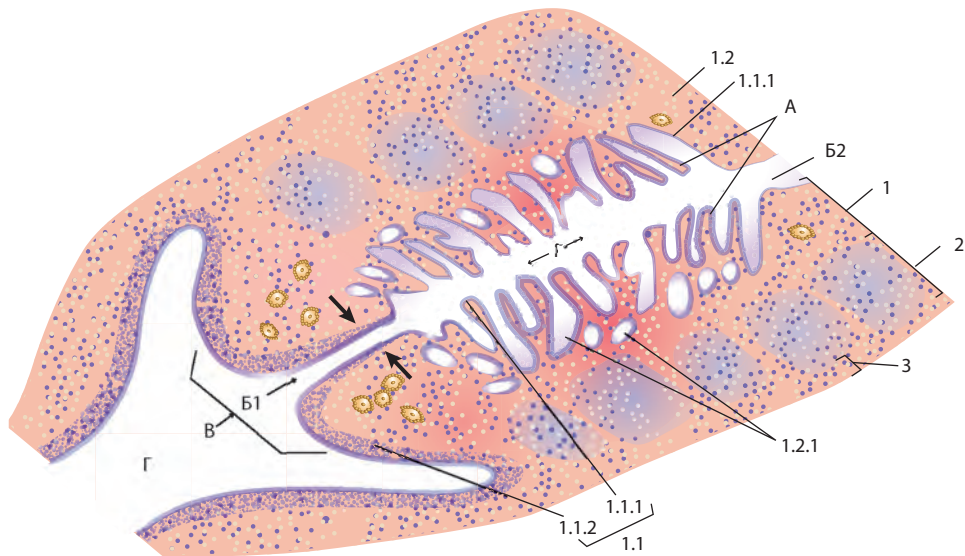
Зона трансформации

Рис. 2.4. Зона трансформации.

Эндоцервикс, или цервикальный канал, покрыт однорядным ЦЭ (железистым эпителием). ЦЭ образует складки, выступающие в просвет цервикального канала, и углубления в строму ШМ, образующие эндоцервикальные крипты. Базальная мембрана ЦЭ не прямолинейная, как у МПЭ. На базальной мембране под ЦЭ могут располагаться недифференцированные кубические клетки – так называемые резервные клетки.

МПЭ (переходный) развивается из подлежащих так называемых резервных клеток. Резервно-клеточная гиперплазия является первым этапом плоскоклеточной метаплазии. Под слоем цилиндрических клеток появляются один-два слоя клеток герминативного типа и более, которые напоминают клетки базального слоя плоского эпителия без четких клеточных границ.

**Рис. 2.5.** Структура экзо- и эндоцервикса. А – пальмовидные складки; Б – шейечный канал: Б1 – наружный зев, Б2 – внутренний зев; В – влагалищная часть шейки матки; Г – влагалище; 1 – слизистая оболочка: 1.1 – эпителий, 1.1.1 – однослойный столбчатый железистый эпителий шейечного канала, 1.1.2 – многослойный плоский неороговевающий эпителий влагалищной части шейки матки, 1.2 – собственная пластинка слизистой оболочки, 1.2.1 – шейечные железы; 2 – мышечная оболочка; 3 – адвентициальная оболочка.



## Глава 4. Возможности расширенной кольпоскопии

Кольпоскопия – метод для распознавания тончайших изменений слизистой оболочки шейки матки и влагалища.

*А.Сайдл*

**Кольпоскопическая картина** – это результат наложения архитектуры эпителия, состава подлежащей стромы, конфигурации поверхности и характеристик ткани.

### 4.1. Задачи кольпоскопии

- Изучение под оптическим увеличением состояния эпителия ШМ, влагалища, вульвы.
- Выявление локализации и границ очага поражения.
- Дифференцировка доброкачественных изменений от подозрительных в отношении злокачественности.
- Осуществление прицельного взятия цитологических мазков и биопсии (что существенно повышает информативность последних).
- Выполнение лечебной процедуры под контролем кольпоскопа (оперативная кольпоскопия).
- Контроль результатов лечения.
- Оценка динамики развития процесса при выборе консервативной тактики ведения пациентки.
- Первичная диагностика заболеваний ШМ, вульвы и влагалища.
- Осуществление лечебных процедур под контролем кольпоскопии.
- Оценка эффективности лечения.
- Наблюдение.

## 4.2. Критерии оценки кольпоскопической картины

1. **Цвет эпителия** зависит от его толщины, оптической плотности, состояния стромы:
  - тонкий эпителий выглядит более розовым из-за просвечивающих сосудов;
  - оптическая плотность МПЭ зависит от интенсивности его ороговения, способность к которому проявляется лишь в определенных ситуациях (при пролапсе);
  - морфологическую картину ороговения определяет постепенная перестройка эпителиальных клеток с дезинтеграцией ядра и внутриклеточных органоидов, завершающаяся образованием роговых чешуек, в которых отсутствует гликоген;
  - зоны ороговения обычно более светлые по сравнению с нормальными тканями;
  - воспалительный процесс в строме, инфильтрация и расширение сосудов в определенной мере также влияют на цвет эпителия.
2. **Поверхность эпителия** может быть истончена (локально, диффузно); производится оценка наличия и характера изменений (дефект МПЭ, участок ЦЭ, участок гиперемии и др.). По форме может быть гладкой или папиллярной.
3. **Локализация и характер стыка эпителиев** подразумевает под собой наличие ЗТ и метапластического эпителия.
4. **Размеры образований и характер границ образования, с указанием локализации, очертаний** (округлые, неправильные), характера поверхности (гладкая, шероховатая, зернистая, изъязвленная).

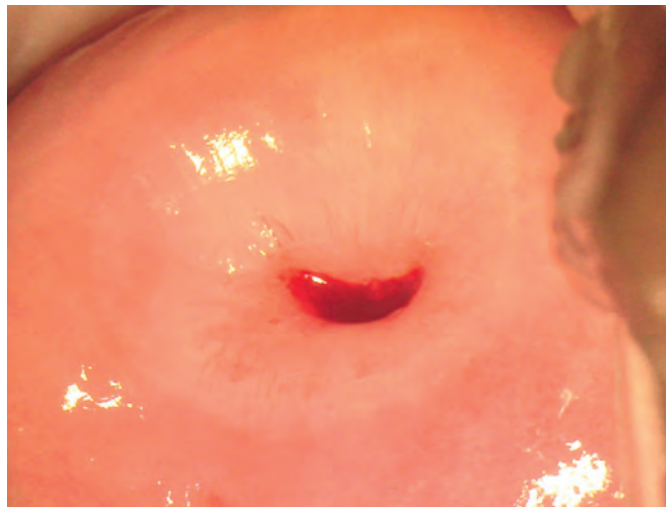

Рис. 4.1. Вид шейки матки.

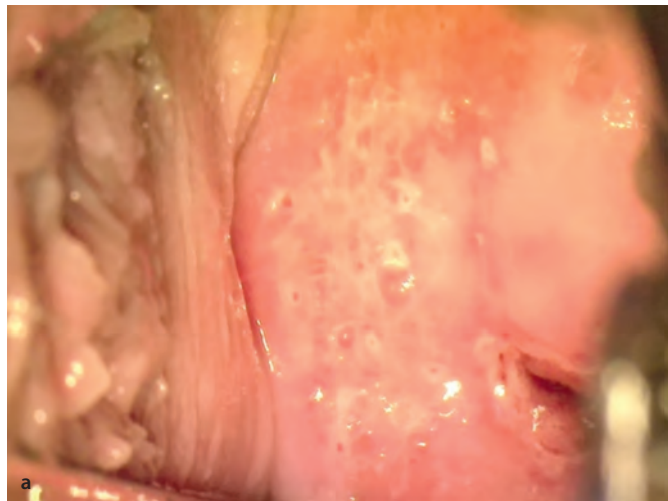
5. **Состояние желез.** При регенерации тканей происходит перекрытие желез МПЭ. Часть желез остаются открытыми, что кольпоскопически представляется в виде точечных «колодцев» с четкими контурами овальных отверстий, выделяющих слизь.

При закрытии наружного отверстия внутри железы начинает скапливаться секрет, растягивая ее, вызывая расширение сосудов и перифокальное воспаление, – так возникают наботовы (ретенционные) кисты, или закрытые железы.

В процессе метаплазии псевдожелезы могут быть замещены незрелым, зрелым плоским и атипическим эпителием, при этом в определенных ситуациях вокруг отверстия образуется ободок (ороговевая железа), который должен привлечь внимание специалиста.

Узкое плоское кольцо беловатого цвета вокруг устья железы с нечеткими контурами имеет доброкачественный характер.

При морфологическом исследовании широкого ободка с явлениями ороговения вокруг выводного протока, возвышающегося над поверхностью ткани, находят признаки дисплазии.



**Рис. 4.2.** Открытые железы: *а* – после уксусной пробы; *б* – после пробы Шиллера.

## Глава 5. Современные классификации и терминология кольпоскопии

С 2011 г. ведущей стала классификация, предложенная номенклатурным комитетом Международной федерации по цервикальной патологии и кольпоскопии (IFCPC), одобренная на 14-м Всемирном конгрессе IFCPC в Бразилии (Рио-де-Жанейро). Современная классификация кольпоскопических терминов четко структурирована; это позволяет использовать ее в виде протокола кольпоскопического исследования (табл. 5.1). Согласно данному документу, наиболее значимо при кольпоскопии определить, насколько она удовлетворительна для оценки состояния ШМ. В первую очередь нужно определить границу между двумя видами эпителия (зоны трансформации [ЗТ]), потому что как доброкачественные, так и предраковые и раковые процессы начинаются именно там.



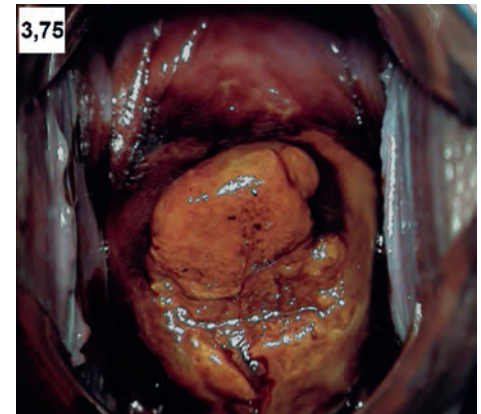
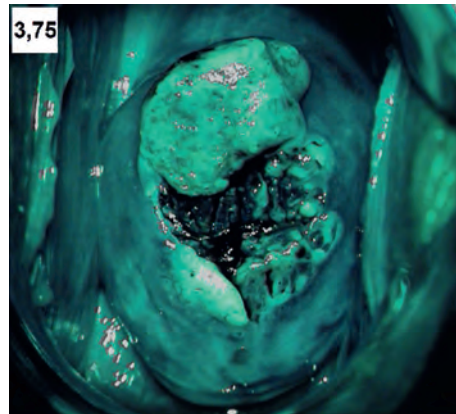
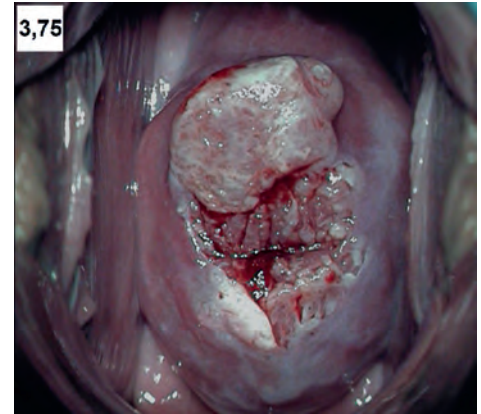
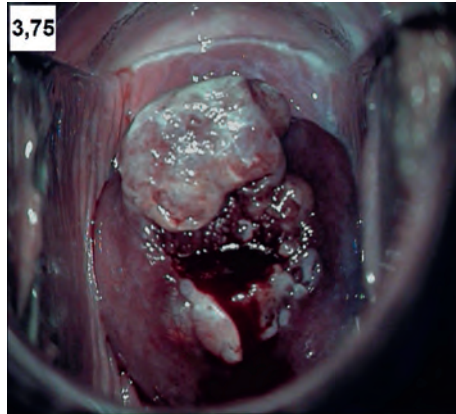
Таблица 5.1. Классификация, предложенная номенклатурным комитетом IFCPC

<b>Общие сведения</b>	Удовлетворительная/неудовлетворительная кольпоскопия (из-за воспаления, кровотечения, рубцовой деформации) Стык между МПЭ и ЦЭ визуализируется полностью/частично/не визуализируется Тип ЗТ (1–3)		
<b>Нормальная кольпоскопическая картина</b>	Оригинальный МПЭ: зрелый/атрофический ЦЭ: эктопия Метапластический эпителий: наботовы кисты, открытые устья желез Децидуоз при беременности		
Общие сведения	Локализация повреждения: внутри или вне ЗТ Расположение повреждения на условном циферблате Размер повреждения по числу занимаемых квадрантов шейки матки Размер повреждения в процентном соотношении		
<b>Аномальная кольпоскопическая картина</b>	Слабовыраженные изменения (I степени)	Тонкий АБЭ, нечеткая граница	Нежная пунктация Нежная мозаика
Выраженные изменения (II степени)	Плотный АБЭ Быстрое проявление «ацетобелости» Измененное устье открытой железы	Грубая мозаика Грубая пунктация Граница поражения четкая, внутренняя «бровка» Признак «гребня»	
Неспецифические изменения	Дискератоз (кератоз, гиперкератоз), эрозия Проба Шиллера окрашивается/не окрашивается		

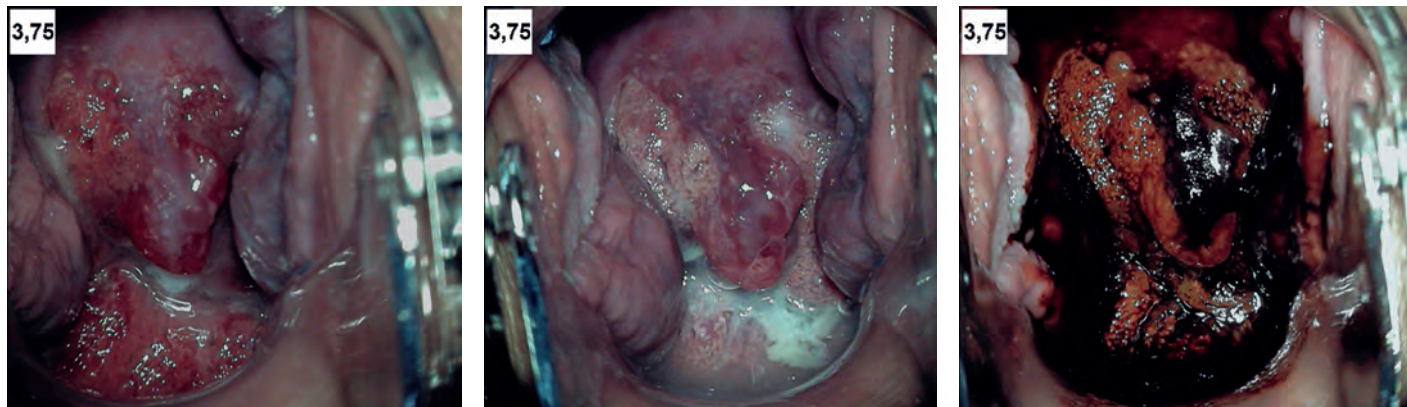Таблица 5.1 (окончание)

<b>Подозрение на инвазию</b>	Атипичические сосуды Дополнительные признаки: хрупкие сосуды Неоднородная поверхность Экзофит, некроз, некротическая язва, опухоль	
<b>Различные находки</b>	Врожденная ЗТ, кондилома, полип экзоцервикса/эндоцервикса, воспаление	Стеноз, врожденные аномалии, последствия лечения, эндометриоз

АБЭ – ацетобелый эпителий; ЗТ – зона трансформации; МПЭ – многослойный плоский эпителий; ЦЭ – цилиндрический эпителий. Зона трансформации (ЗТ) – это область стыка между МПЭ и ЦЭ, она возникает в процессе замещения зоны ЦЭ эндоцервикса многослойным плоским эпителием экзоцервикса.



**Рис. 6.17.** Опухолевидный децидуоз шейки матки при беременности (24 нед.).



**Рис. 6.18.** Полиповидный децидуоз шейки матки при беременности (24–25 нед.).

## Литература

---

*Александрова Л.М., Грецова О.П., Петрова Г.В. и др.* Предотвратимая смертность от рака шейки матки как индикатор эффективности профилактики заболевания // Профилактическая медицина. – 2020. – Т. 23(3). – С. 56–63.

*Ангар Б.С., Броцман Г.Л., Шпицер М.* Клиническая кольпоскопия: иллюстрированное руководство: Пер. с англ. / Под ред. В.Н.Прилепской. – М.: Практическая медицина, 2012. – 492 с.

*Ангар Б.С., Броцман Г.Л., Шпицер М.* Клиническая кольпоскопия. Практическое руководство. – М.: Практическая медицина, 2014. – 384 с.

*Ашрафян Л.А., Киселев В.И., Алешикова О.И. и др.* Результаты консервативной терапии пациенток с цервикальной неоплазией I–II степени (CIN I–II) // Акуш. и гин. – 2015. – №12. – С. 103–109.

*Ашрафян Л.А., Сухих Г.Т., Киселев В.И. и др.* Исследование эффективности препарата Цервикон-ДИМ у пациенток с диагнозом CIN 1–2 степени // Вестник Российского научного центра рентгенорадиологии Минздрава России. – 2015. – Т. 15.

*Балига Ш.Б.* Атлас по кольпоскопии: Пер. с англ. / Под ред. С.И.Роговской. – М.: ГЭОТАР-Медиа, 2012. – 248 с.

*Бауэр Г.* Цветной атлас по кольпоскопии: Пер. с нем. / Под ред. С.И.Роговской. – М.: ГЭОТАР-Медиа, 2002. – 288 с.

*Бурхардт Э., Пикель Г., Жирарди Ф.* Кольпоскопия. Атлас и руководство. – М.: Медицинская литература, 2013. – 168 с.

*Голицына Ю.С., Шмаков Р.Г., Хабас Г.Н., Оводенко Д.Л.* Рак шейки матки и беременность: основные принципы диагностики, лечения и ведения беременности // Доктор.Ру. – 2018. – №2 (146). – С. 15–19.

Доброкачественные и предраковые заболевания шейки матки с позиции профилактики рака. Клинические рекомендации (протоколы диагностики и ведения больных). – М., 2017. – 55 с.

*Зароченцева Н.В., Джиджихия Л.К.* Инновационные возможности кольпоскопии в диагностике предраковых заболеваний шейки матки у женщин репродуктивного возраста // Акушерство и гинекология: новости, мнения, обучение. – 2018. – №1. – С. 77–89.

*Зароченцева Н.В., Джиджихия Л.К.* Современные и инновационные возможности кольпоскопии в диагностике заболеваний шейки матки. – М., 2018.

Инструкция по медицинскому применению лекарственного препарата Гардасил®, регистрационный номер ЛС-002293.

Инструкция по применению лекарственного препарата для медицинского применения Церварикс, регистрационный номер ЛСР-006423/08.

# Приложения

## Приложение 1. Сравнение различных классификаций заболеваний (Сухих Г.Т., Прилепская В.Н., 2012)

Папаниколау	Бетесда (США, 1988, 1991)	Дисплазия (1953)	CIN (1975)	Классификация эпителиальных опухолей шейки матки ВОЗ (2014)
Класс 1	Норма	Норма	Норма	
Класс 2	ASCUS	Атипия	Атипия	
Класс 3	LSIL	Легкая дисплазия 87.0	CIN I	Плоскоклеточные интраэпителиальные поражения низкой степени (LSIL); код МКБ-10 8077/0
		Умеренная дисплазия 87.1	CIN II	Плоскоклеточные интраэпителиальные поражения высокой степени (HSIL); код МКБ-10 8077/2
		Тяжелая дисплазия 87.2	CIN III	
Класс 4		Карцинома <i>in situ</i> D06		Аденокарцинома <i>in situ</i> (CIS) 8140/2
Класс 5	Инвазивный рак	Инвазивный рак	Рак	

## Приложение 2. Качественная система оценки результатов кольпоскопии по Coppleson

Признаки	Степени поражения		
	Grade 1 (степень 1)	Grade 2 (степень 2)	Grade 3 (степень 3)
Поверхность эпителия	Плоская с гладкой поверхностью	Плоская поверхность	Поверхность неровная/рельефная
Границы поражения	Диффузные	Более четкие	Резко очерчены
Проба с 3% уксусной кислотой	Слабый белесый оттенок, появляется медленно, но быстро регрессирует	Яркий белый оттенок, быстро появляется, сохраняется несколько минут	Плотный белый цвет, долго сохраняется
Сосудистый рисунок	Не изменен	Сосудистый рисунок нарушен	Асимметричный сосудистый рисунок
Межкапиллярное пространство	Норма (50–200 мкм, в среднем – 100 мкм)	Межкапиллярное расстояние незначительно увеличено, атипические сосуды отсутствуют	Увеличенное межкапиллярное пространство (свыше 300 мкм)
Соответствие	Папилломавирусная инфекция, метаплазия, воспаление	Слабые и умеренные диспластические изменения	Тяжелые диспластические изменения, злокачественная трансформация