Решение проблем в клинической стоматологии

Clinical Problem Solving in Dentistry

EDITED BY

Edward W. Odell

Reader and Honorary Consultant in
Oral Pathology and Medicine,
Guy's, King's and St Thomas' Dental Institute,
Guy's Hospital and King's College, London, UK

SECOND EDITION

CHURCHILL LIVINGSTONE

EDINBURGH LONDON NEW YORK OXFORD
PHILADELPHIA ST LOUIS SYDNEY TORONTO
2004

Решение проблем в клинической стоматологии

ПОД РЕДАКЦИЕЙ

Эдварда У. Оделла

Перевод с английского

Москва
Рид Элсивер
2011

УДК 616.31:615
ББК 56.6
Р47

Данное издание представляет собой перевод английского издания
Clinical Problem Solving in Dentistry под редакцией **Edward W. Odell**
Перевод опубликован по контракту с издательством Elsevier Ltd.

Перевод с английского, оформление и предпечатная подготовка выполнены издательством ООО «МЕДпресс-информ»

Все права защищены. Никакая часть данной книги не может быть воспроизведена в любой форме и любыми средствами без письменного разрешения владельцев авторских прав.

Авторы и издательство приложили все усилия, чтобы обеспечить точность приведенных в данной книге показаний, побочных реакций, рекомендуемых доз лекарств. Однако эти сведения могут изменяться.

Внимательно изучайте сопроводительные инструкции изготовителя по применению лекарственных средств.

Перевод с английского: ***Л.Т.Хисамутдинова***

Р47 **Решение проблем в клинической стоматологии** / под ред. Эдварда У. Оделла ; пер. с англ. – М. : ООО «Рид Элсивер», 2011. – 384 с. : ил.
ISBN 978-5-91713-069-9

Книга построена по принципу разбора конкретных клинических ситуаций в виде ответов на вопросы, возникающие у врача в типовых ситуациях. Спектр примеров включает практически все разделы стоматологической практики: терапевтическую стоматологию, заболевания слизистой оболочки рта, пародонтологию, эндодонтию, ортопедию, детскую стоматологию и т.д. Каждая клиническая ситуация разбирается по единому плану, четко соответствующему алгоритму клинического ведения пациента: от первичного сбора анамнеза до финальной стадии лечения и последующего наблюдения. Все случаи содержат исчерпывающий иллюстративный материал.

Книга будет полезна широкому кругу врачей-стоматологов, может рассматриваться в качестве факультативного учебного пособия для студентов стоматологических вузов и факультетов, начинающих врачей.

УДК 616.31:615
ББК 56.6

Предупреждение. Знания и практический опыт в области стоматологии постоянно развиваются. Новые исследования и клинический опыт расширяют наши знания, поэтому может возникнуть необходимость в изменении методов диагностики, способов лечения и лекарственной терапии. В любом случае советуем читателям помимо этой книги обращаться к другим источникам информации. При назначении больным лекарственных средств необходимо ознакомиться с сопроводительной инструкцией, вложенной в упаковку, для уточнения рекомендованной дозы, способа и продолжительности применения, а также противопоказаний. Только профессионал, полагаясь на собственный опыт и знания о больном, отвечает за постановку диагноза, определение дозировки и наилучшей схемы лечения для каждого пациента. По закону ни издатель, ни автор не несут какой-либо ответственности за любой вред и/или ущерб, нанесенный людям или собственности в результате или в связи с любым использованием материала, содержащегося в этой книге.

Все права защищены. Не допускается воспроизведение или распространение в любой форме или любым способом (электронным или механическим, включая фотокопирование, видеозапись или любую систему хранения и поиска информации) без письменного разрешения издателя. Разрешение можно запросить непосредственно у Elsevier's Health Sciences Rights Department в Филадельфии, Пенсильвания, США: телефон: (+1) 215 239 3804, факс: (+1) 215 239 3805, e-mail: healthpermissions@elsevier.com или on-line на http://www.elsevier.com.

ISBN 978-0-443-07386-1
© 2004, Elsevier Science Limited. All rights reserved

ISBN 978-5-91713-069-9
© ООО «Рид Элсивер», перевод на русский язык, оформление русского издания, 2011

Предисловие

Когда было опубликовано 1-е издание этой книги, в стоматологической литературе было мало проблемно-ориентированных руководств. С удовлетворением отмечаем, что данный формат оказался очень популярным не только среди студентов, но и среди выпускников вузов, что подтверждает ту точку зрения, что умение решить проблему является основным для стоматолога любой специальности. Как и в предисловии к 1-му изданию, я должен подчеркнуть, что в действительности нельзя научиться мастерству решения проблем только по учебнику, как бы он ни назывался. Мы надеемся, что эта книга позволит читателю упорядочить и применить на практике свои знания, но для максимального эффекта она должна быть дополнена клиническим опытом.

2-е издание по сравнению с 1-м расширено, пересмотрено и дополнено новейшими рекомендациями и методиками в таких областях, как профилактика инфицирования и неотложные мероприятия. Добавлено 13 совершенно новых клинических ситуаций, охватывающих области, которых ранее в книге не было. Все они хорошо проиллюстрированы для наглядности решения клинических проблем. Надеемся, что вы оцените их по достоинству.

Выражаю благодарность многим студентам и преподавателям, которые прокомментировали 1-е издание, а также друзьям, которые помогали мне в работе. Как и в 1-м издании, многие коллеги внесли неоценимый вклад в книгу, написав некоторые разделы. Я благодарю мою жену Wendy и моих детей, которые помогали и поддерживали меня во время работы над этой книгой.

Edward W.Odell

Содержание

1. **Высокая пораженность кариесом** 11
David W.Bartlett, David N.Ricketts
2. **Многокамерные ячеистые просветления на рентгенограмме** 21
Eric Whaites, Edward W.Odell
3. **Неприятный сюрприз** 27
Michael Escudier, Meg Skelly
4. **Рецессия десны** 33
Richard M.Palmer
5. **Недостающий резец** 39
Robert M.Mordecai
6. **Ксеростомия** 45
Shahid I.Chaudhry, Edward W.Odell
7. **Болезненный тризм** 51
Paul D.Robinson
8. **Припухлость десны** 57
Anwar A.Tappuni
9. **Боль при накусывании** 63
David W.Bartlett, David N.Ricketts
10. **Дефект базиса зубного протеза** 67
Martyn Sherriff
11. **Внезапная потеря сознания** 71
David C.Craig
12. **Трудный ребенок** 75
Wendy J.Bellis
13. **Боль после экстракции зуба** 83
Tara F.Renton
14. **Шатающийся зуб** 87
David W.Bartlett, David N.Ricketts
15. **Ороантральный свищ** 93
Tara F.Renton, Edward W.Odell
16. **Болезненные язвы во рту** 101
Penelope J.Shirlaw, Edward W.Odell
17. **Опухоль в области шеи** 107
Nicholas M.Goodger, Edward W.Odell
18. **Травма недоразвитого резца** 113
Mike G.Harrison, Peter Longhurst
19. **Гипогликемия** 119
Michael Escudier, Meg Skelly
20. **Проблемы со съемным протезом** 123
David R.Radford
21. **Ретенированные нижнечелюстные третьи моляры** 129
Tara F.Renton
22. **Звонок из школы** 137
Mike G.Harrison, E.Sheehy, Edward W.Odell
23. **Дисколорит передних зубов** 145
David W.Bartlett, David N.Ricketts
24. **Очень болезненная слизистая оболочка полости рта** 153
Penelope J.Shirlaw, Edward W.Odell
25. **Осторожно – рентген!** 159
Eric Whaites
26. **Травмирование иглой** 165
Guy D.Palmer
27. **Отек лица и перикоронит** 173
Tara F.Renton
28. **Первые постоянные моляры** 179
Mike G.Harrison, A.Gibilaro
29. **Болезненность в полости рта** 185
Shahid I.Chaudhry, Edward W.Odell
30. **Повреждение мостовидного зубного протеза** 191
Richard M.Palmer
31. **Неблагоприятная реакция** 197
Meg Skelly
32. **Осложненный пародонтит** 203
David W.Bartlett, David N.Ricketts
33. **Сломанные резцы** 211
David W.Bartlett, David N.Ricketts
34. **Пациент с патологическим страхом** 219
David C.Craig
35. **Пузырь на щеке** 225
Michael J.Twitchen, Edward W.Odell

36. Конструкция мостовидного зубного протеза 231
David W.Bartlett, David N.Ricketts

37. Антикоагуляция 237
Nicholas M.Goodger

38. Белое пятно на языке 243
Michael J.Twitchen, Edward W.Odell

39. Еще одно белое пятно на языке 251
Edward W.Odell

40. Эндодонтическое лечение моляра 257
David N.Ricketts, Carol M.E.Tait

41. Отек лица 263
Tara F.Renton, Paul D.Robinson

42. Отсутствие верхнечелюстных боковых резцов 271
David W.Bartlett, David N.Ricketts

43. Перекрестный прикус передних зубов 277
Robert M.Mordecai

44. Неожиданные заключения 281
Eric Whaites

45. Трема между передними зубами 289
David R.Radford

46. Опухоль на нёбе 299
Tara F.Renton, Edward W.Odell

47. Быстрое разрушение первых постоянных моляров 305
Mike G.Harrison, Peter Longhurst

48. Рак полости рта 311
Nicholas M.Goodger, Edward W.Odell

49. Сложная экстракция 321
Guy D.Palmer

50. Затрудненное открывание рта 327
Wanninayaka M.Tilakaratne, Edward W.Odell

51. Износ зубов 333
David W.Bartlett, David N.Ricketts

52. Износ передних зубов 337
David W.Bartlett, David N.Ricketts

53. Зубная боль 343
Edward W.Odell, Eric Whaites

54. Ребенок с припухлостью лица 349
Eric Whaites, Edward W.Odell

55. Боль в шее 353
Michael Escudier, J.Brown, Edward W.Odell

56. Несостоятельное эндодонтическое лечение 361
David W.Bartlett, David N.Ricketts

Алфавитный указатель

1 Высокая пораженность кариесом

Проблема

17-летний ученик колледжа обратился в ваш стоматологический кабинет с несколькими кариозными поражениями, одно из которых очень обширное. Как вы будете стабилизировать это состояние?

Рис. 1.1 Нижнечелюстной правый 1-й моляр. Гуттаперчевым штифтом показано отверстие свищевого хода.

АНАМНЕЗ

Жалобы

Пациент жалуется на выпавшую пломбу из нижнечелюстного правого зуба и что оставшийся острый край царапает его язык. Других симптомов нет.

Анамнез заболевания

Пломба была установлена около года назад во время случайного визита к стоматологу из-за острой зубной боли при приеме горячей и холодной пищи и питье. Курс лечения пациент не завершил. Он переехал на другое место жительства и не зарегистрировался у стоматолога.

Общемедицинский анамнез

В остальном пациент практически здоров.

ОСМОТР

Внеротовой осмотр

Внешне подросток выглядит вполне здоровым. Подподбородочные, поднижнечелюстные и шейные лимфатические узлы не пальпируются, височно-нижнечелюстные суставы в норме.

Внутриротовой осмотр

На рисунке 1.1 показан нижнечелюстной правый квадрант зубного ряда пациента. Слизистая оболочка рта вполне здоровая, гигиена полости рта удовлетворительная. Некоторые участки десны воспалены, но отложений зубного камня не видно, глубина зондирования составляет 3 мм и менее. Правый нижнечелюстной 1-й моляр сильно поражен кариесом, со щечной стороны имеется свищевой ход. На остальных зубах реставраций нет. Ни один зуб не удалялся, 3-х моляров не видно. На окклюзионной поверхности правого 2-го моляра нижней челюсти имеется небольшая кариозная полость.

■ ***Какие еще исследования вы бы провели?***
Тест на жизнеспособность зубов в области свища. Даже если очевидной причиной обращения является 1-й моляр, необходимо проверить и соседние зубы, поскольку какой-нибудь из них может оказаться нежизнеспособным. Результаты следует сравнить с результатами для зубов противоположной стороны. Следует применить как холодовой метод, так и метод электроодонтодиагностики, поскольку интенсивно реагирующий дентин может смазать результаты теста.

1-й моляр не откликается ни на один тест. Все остальные зубы оказались жизнеспособными.

ИССЛЕДОВАНИЯ

■ ***Какие рентгеновские снимки следует выполнить? Объясните, для чего нужен каждый снимок.***

Рентгенограмма	Обоснование
Окклюзионный снимок	Прежде всего, для обнаружения кариеса на аппроксимальных поверхностях, а в данном случае – на жевательной поверхности зубов
Периапикальный снимок нижнечелюстного правого моляра, желательно, полученный параллельным методом	Необходим для предоперационной оценки эндодонтического лечения или экстракции
Панорамная рентгенограмма	Может быть полезна как общий обзорный снимок для нового пациента и для определения наличия и позиции 3-х моляров

■ ***Какие проблемы характерны для диагностики кариеса у этого пациента?***

В связи со снижением заболеваемости кариесом за последние десятилетия превалирующей формой кариеса у подростков на сегодняшний день являются поражения жевательных поверхностей зубов. Кариес жевательных поверхностей (окклюзионный кариес) может оставаться скрытым при визуальном осмотре по двум причинам. Во-первых, он начинается на стенках фиссур и перекрывается здоровой поверхностью эмали, а во-вторых, кариозная полость при таких поражениях возникает поздно, если вообще возникает, вероятно, потому, что покрывающая поражение эмаль укреплена фторидами. На окклюзионных рентгеновских снимках эмаль маскирует небольшие и средние поражения. Небольшая окклюзионная полость во 2-м моляре вызывает подозрения, что и другие ямки и фиссуры моляров могут быть поражены кариесом. Если поражения невелики и не распространяются в среднюю треть дентина, они могут быть не видны на окклюзионных снимках.

■ ***Взгляните на рентгеновские снимки на рисунке 1.2. Что вы видите?***

На периапикальном снимке видно осложненное кариозное поражение коронки нижнечелюстного правого 1-го моляра, захватывающее пульповую камеру. Мезиальный контакт полностью разрушен, моляр сдвинут в мезиальную сторону и наклонен. На верхушках обоих корней имеют место области рентгенопрозрачности, причем на мезиальном корне большего размера. Области рентгенопрозрачности связаны с периодонтальной связкой, имеет место потеря большей части компактной пластинки альвеолы в области фуркации и вокруг верхушек корней.

Окклюзионные рентгенограммы подтверждают поражение кариесом и, кроме того, показывают наличие кариеса жевательных поверхностей всех верхнечелюстных и нижнечелюстных моляров, за исключением верхнечелюстного правого 1-го моляра. В прилегающих областях кариес не обнаружен.

■ ***Если бы возможной причиной свища были два или несколько зубов, как определить, какие именно?***

Перед тем как делать снимок, в свищевой ход можно ввести гуттаперчевый штифт, как показано на рисунке 1.1. Гибкий штифт среднего или малого размера достаточ-

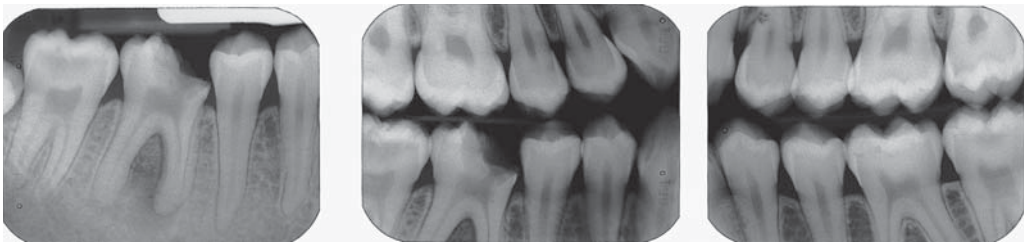

Рис. 1.2 Периапикальный и окклюзионные снимки.

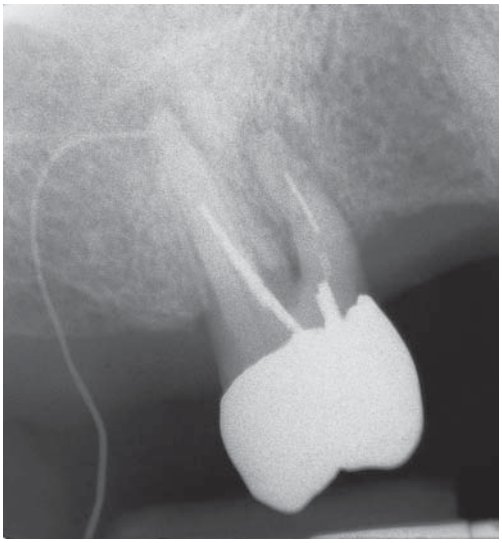

Рис. 1.3 Другой случай: видно, как гуттаперчевый штифт проходит по свищевому ходу.

но эластичен, чтобы проходить по всему свищевому ходу, если его слегка вкручивать при введении. Штифты хорошо видны на рентгеновских снимках вплоть до источника воспаления, как показано для другого случая (рис. 1.3).

ДИАГНОЗ

■ ***Каков ваш диагноз?***
У пациента нежизнеспособный нижнечелюстной 1-й моляр с периапикальным абсцессом. Кроме того, у него высокая степень пораженности кариесом зубов, чего ранее не было.

ЛЕЧЕНИЕ

Пациент очень испугался, узнав, что его зубы в таком плохом состоянии, поскольку в прошлом он испытывал зубную боль только один раз. Он готов сделать все, что можно, чтобы сохранить все зубы, поэтому принимается решение пролечить и восстановить нижнечелюстной моляр.

■ ***Как установить приоритеты лечения для этого пациента? Почему требуется лечение в этой последовательности?***
См. таблицу 1.1.

■ ***Какие существуют материалы для временного пломбирования? Каковы их свойства и в каких ситуациях они применяются?***
См. таблицу 1.2.

Таблица 1.1 Последовательность лечения

Фаза	Этапы лечения	Обоснование
Неотложная фаза	Удаление пораженных кариесом твердых тканей с нижнечелюстного правого 1-го моляра, препарирование полости для эндодонтического доступа, дренаж, орошение гипохлоритом и установка временной пломбы	Очень важная фаза для спасения зуба и удаления источника периапикальной инфекции. Также обязательно следует минимизировать дальнейшее разрушение этого зуба, который скоро нельзя будет реставрировать. Временная реставрация нужна для обеспечения изоляции полости до эндодонтического лечения. Она также стабилизирует окклюзию и прекращает мезиальный сдвиг зуба
Стабилизация кариеса	Экскавация кариеса и установка временных пломб на всех кариозных зубах. За один визит проводится лечение в пределах 1–2 квадрантов	Для предупреждения дальнейшего разрушения зубов и прогрессирования кариеса, пока будут проводиться другие фазы лечения
Превентивное лечение	Анализ диеты, инструктирование по гигиене полости рта, обработка фтором	Должно начинаться немедленно и проходить по всему плану лечения, чтобы уменьшить степень возникновения кариеса и обеспечить будущее этому зубному ряду
Постоянная реставрация	Будет зависеть от того, что обнаружится во время действия временной реставрации	Постоянную пломбу следует устанавливать в самом конце; приоритет отдается фазе стабилизации

Таблица 1.2 Материалы для временного пломбирования зубов

Материал	Примеры	Свойства	Ситуации
Цинк-оксид-эвгенольные пасты	Calcinol	Бактерицидные, легко смешиваются и наносятся, дешевые, но не очень прочные. Легко удаляются	Подходят для временного пломбирования большинства полостей, если на них не оказываются большие окклюзионные нагрузки. Пломбирование полостей для эндодонтического доступа
Самотвердеющие цинк-оксидные цементы	Cavit Coltosol	Твердеют в контакте со слюной. Достаточно прочные и легко удаляемые	Пломбирование полостей для эндодонтического доступа. Отсутствие окклюзионной нагрузки
Поликарбоксилатные цементы	Poly-F	Адгезивные к эмали и дентину, прочные, служат долго	Применяются при слабой механической ретенции. Достаточно прочные – обеспечивают изоляцию полости при использовании на сильно разрушенных зубах
Стеклоиономерные цементы (СИЦ), включая материалы, армированные серебром	ChemFil Shofu Hi-Fi Ketac Silver	Адгезивные к эмали и дентину, прочные, служат долго. Высокоэстетичны	Показания те же, что и у поликарбоксилатных цементов. Могут использоваться на передних зубах

■ ***Почему один моляр разрушен гораздо больше, чем остальные?***

Трудно сказать наверняка; вероятно, осложнившийся кариес отчасти является результатом предыдущего лечения. По характеру поражения других моляров можно предположить, что на зуб была установлена большая окклюзионная пломба, а из анамнеза известно, что реставрация размещалась на жизнеспособном зубе. Вероятно, пломба ослабила мезиальные бугорки и краевой гребень. Свой вклад в развитие осложненного кариеса в течение 1-го года могли внести 3 фактора: краевое подтекание пломбы, ослабление краевого гребня и мезиальных бугорков, приведшие к разрушению мезиальной стенки полости, и неполное удаление кариозной ткани из зуба. Неполное удаление кариозной эмали и дентина перед установкой реставрации – обычная причина неудачного лечения.

■ ***Как можно гарантировать удаление всей кариозной ткани при реставрации жизнеспособных моляров?***

Очень важно удалить всю размягченную кариозную ткань в области эмалево-дентинной границы; измененный в цвете дентин оставить можно, но только если он плотный.

Удаляют кариозный дентин над пульпой по-разному. Существует тенденция проводить более консервативное лечение молодых пациентов с большими пульповыми камерами, но такой подход может оказаться непродуктивным, если под реставрацией останется размягченный или инфицированный дентин. Очень мягкий и отслоившийся дентин всегда следует полностью удалять. Можно оставить некоторое количество немного размягченного дентина, но лишь при том условии, что над ним будет поставлена хорошая герметичная пломба. Трудно принять решение, оставить ли последние слои размягченного дентина; это зависит от клинического опыта врача. Боль, связанная с пульпитом, требует удалить как можно больше дентина, а если она очень сильная, необходимо провести эндодонтическое лечение. При быстро прогрессирующих поражениях трудно определить, насколько размягчен дентин. Самые глубокие слои размягчаются вследствие деминерализации, но они не обязательно инфицированы, и их можно оставить над пульпой. Кроме того, при быстро прогрессирующих поражениях изменение цвета дентина не обязательно говорит о том, что в него проникли бактерии. При глубоких поражениях удаление последних слоев кариозного дентина может потребовать от врача некоторой смелости.

В таких обстоятельствах оказались полезными красящие вещества – кариес-

4-дневный анализ питания Джона Смита

	Четверг		Пятница		Суббота		Воскресенье	
	Время	Продукты	Время	Продукты	Время	Продукты	Время	Продукты
До завтрака			7.00	2 чашки чая с 2 л. сахара	7.30	4 шоколадных бисквита чай с 2 л. сахара		
Завтрак	8.30	сосиски хлеб-пита кетчуп чай с 2 л. сахара	8.30	банан			8.00	шоколадно-рисовые хлопья готовый завтрак стакан колы
Второй завтрак	9.20 11.15	1 стакан колы горячий шоколад шоколадный батончик	9.30	горячий шоколад пакет чипсов 1 стакан диетической колы	11.00	1 кусок вишневого пирога	10.30	4 тоста с арахисовым маслом 1 кусок пирога
Обед	12.30	салат с индейкой сэндвич 1 стакан колы чай с 2 л. сахара	13.00	2 тоста с сыром чесночная колбаса 1 кусок пирога 1 стакан колы	12.30	1 кусок пирога чай с 2 л. сахара	13.00	рыбный пирог 1 стакан колы
Полдник	16.00	лимонад шоколадный батончик 1 кусок пирога	16.30 17.00	ветчина 1 кусок пирога чай с 2 л. сахара 1 стакан колы	15.00	сосиски фасоль тосты апельсин 1 стакан колы	14.00 16.30 18.00	чай с 2 л. сахара 1 бисквит 1 кусок пирога чай с 2 л. сахара шоколадный батончик
Ужин	18.00	винегрет капустный салат чесночная колбаса ветчина	19.30	гамбургер картофель-фри 1 стакан колы	20.00	спагетти болоньезе мороженое	21.00	рыба картофель-фри зеленый горошек 1 стакан колы
На ночь	22.30	сосиски картофельные чипсы 1 стакан лимонада			21.30	чай с 2 л. сахара		

Рис. 1.4 Режим питания пациента.

Таблица 1.3 Рекомендации по рациону питания

Цели	Методы
Снизить потребление сахара	Проверяйте этикетки производителя и избегайте пищи, богатой такими углеводами, как сахароза, глюкоза и фруктоза, перечисляемыми в начале списка ингредиентов. Натуральные сахара (например, мед, нерафинированный сахар) кариесогенны в той же степени, что и очищенные или добавочные сахара. Когда вы нуждаетесь в сладкой пище, выбирайте ту, которая содержит подслащивающие агенты, такие как сахарин, ацесульфам калия и аспартам. Диетические продукты содержат меньше сахара, чем их стандартные аналоги. Употребляйте менее сладкие напитки и пищу. Привыкайте к диете с меньшим содержанием сахара
По возможности ограничить частоту потребления сахара до основных приемов пищи	Старайтесь уменьшить количество перекусов. Когда вы хотите перекусить, выбирайте «безопасные» продукты, такие как сыр, хрустящий картофель, фрукты или не содержащие сахара сладости – мятные конфеты или жевательную резинку (в которой не только нет сахара, но которая также стимулирует слюноотделение и повышает pH налета). Между основными приемами пищи пейте напитки с искусственными подсластителями
Ускорение очистки полости рта от сахара	Никогда не заканчивайте приемы пищи богатыми сахаром продуктами или напитками. После сладкой пищи выпейте не содержащий сахар напиток, пожуйте жевательную резинку или «безопасную» пищу, такую как сыр

нимают, что в этих продуктах оно велико: вареная фасоль, готовые завтраки, томатный кетчуп и крекеры.

Запись рациона показала, что главные проблемы питания этого пациента – большое количество сладких напитков, а также частое перекусывание пирожными и печеньем. Большинство основных приемов пищи и перекусываний содержат продукты, богатые углеводами, а некоторые – и более одного такого продукта. Вторая типичная причина высокой распространенности кариеса в этой возрастной группе – потребление сладостей.

■ ***Какой совет вы дадите этому пациенту?***

Принципы безопасной диеты приведены в таблице 1.3.

Советы по диете чаще всего даются на основе модели питания, которое считается здоровым. Однако хорошо известно, что часто воспитательные беседы о рисках и следствиях того или иного образа жизни, о привычках и диете не бывают эффективными. Гораздо важнее оценить возможное соблюдение пациентом определенного режима питания и давать те рекомендации, которые он все же сможет выполнить, чтобы поскорее появились небольшие, но значимые изменения, чем пытаться заставить его вовсе исключить сахар из рациона. Когда диета будет исправлена, эти рекомендации можно будет адаптировать и расширить.

Советы должны быть приемлемыми, практичными и доступными. В данном случае ваш пациент уже серьезно пострадал от неправильного режима питания, и это может способствовать изменению его поведения.

Пациенту следует дать понять, что после принятия пищи сахар еще в течение часа продолжает свое вредное воздействие на зубы. Для некоторых пациентов это объяснение покажется не более чем простым утверждением. Но многие другие легко могут проникнуться концепцией кривой Стефана (если не ее деталями).

Пациенту следует посоветовать пользоваться фторсодержащей зубной пастой. В период изменения диеты также хорошо еженедельно выполнять полоскания фторсодержащими растворами. Фторпрофилактику можно продолжать до тех пор, пока диета не станет безопасной.

Также важны рекомендации по гигиене полости рта, но на них можно сделать акцент на более позднем этапе лечения. Гигиенические процедуры не остановят прогрессирование кариеса, что является наиболее важным для этого пациента, пока у него только легкий гингивит.

■ ***Какие реставрации следует планировать при условии согласия и хорошей мотивации пациента?***

Для **нижнечелюстного правого 1-го моляра** требуются ортоградное эндодонтическое лечение и замена временной пломбы штифтовой. Ретенцию штифта можно обеспечить при помощи оставшейся зубной ткани, при условии, что кариозное разрушение не обширно. Реставрационный материал можно разместить в полости коронки и в верхних 2–3 мм канала. Если оставшейся ткани коронки недостаточно, ее можно дополнить заранее сформированным штифтом, установленным в дистальный канал. Дистальный канал не идеален, так как он находится дальше от самого разрушенного участка, но он шире.

Для **остальных моляров** потребуются временные реставрации, которые впоследствии будут заменены постоянными. Кариес поразил только окклюзионную поверхность, но после удаления этих больших зон поражений эмаль сохранилась не полностью. Для восстановления таких зубов амальгамой потребуется удалить всю ослабленную эмаль, оставляя немного больше, чем культю корня, и несколько зубцов зубной ткани. Реставрацию лучше выполнить при помощи рентгенонепрозрачного СИЦ и гибридного композита. СИЦ, используемый для замены отсутствующего дентина, должен быть рентгенонепрозрачным, чтобы на рентгенограммах не спутать его с остаточным или вторичным кариесом. Вместо стеклоиономера можно использовать композит, связанный с дентином связующим агентом (адгезивом).

■ ***На рисунке 1.5 показана рентгенограмма восстановленного нижнечелюстного 1-го моляра через 2 мес. после эндодонтического лечения. Что вы видите, какая очевидна отдаленная проблема?***

Вокруг верхушек и в области фуркации видна хорошо заживающая кость. Полное заживление ожидается через 6–12 мес., тогда можно будет оценить успешность эндодонтического лечения.

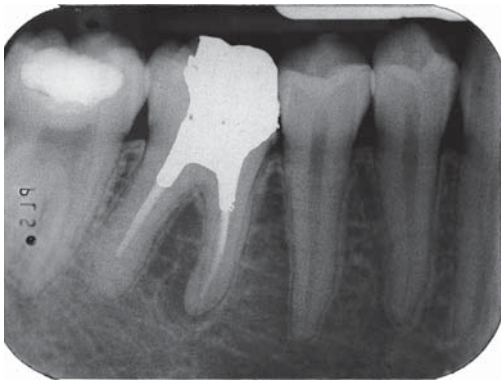

Рис. 1.5 Периапикальная рентгенограмма восстановленного нижнего 1-го моляра.

Как видно на первичных рентгенограммах, нижнечелюстной правый 1-й моляр утратил свой мезиальный контакт, сместился и наклонился. Из-за этого невозможно восстановить нормальный контур мезиальной поверхности и контактный пункт. В долговременной перспективе есть риск возникновения кариеса на дистальной поверхности 2-го премоляра, а также вероятность поражения кариесом большей поверхности зуба и распространения поражения гингивальнее под нормальный контакт. Этот участок будет сложно санировать, и возникает риск локализованного заболевания пародонта. Наклон окклюзионной поверхности также может способствовать скоплению пищи в участке контакта, если не усилить краевой гребень реставрации.

В будущем может потребоваться изготовление коронки. Большая часть эмали разрушена, а сам зуб ослаблен после эндодонтического лечения. Благодаря коронке контакту можно придать улучшенный контур, но эту проблему нельзя будет решить, пока зуб будет оставаться в таком положении.

■ ***Почему бы просто не удалить нижнечелюстной моляр?***

В качестве лечения можно выбрать удаление нижнечелюстного правого 1-го моляра. Кариес обширен, восстановление зуба будет сложным и дорогим, а в будущем могут возникнуть осложнения. Отсутствие же зуба не будет бросаться в глаза.

РЕШЕНИЕ ПРОБЛЕМ
В КЛИНИЧЕСКОЙ СТОМАТОЛОГИИ

Под ред. Эдварда У. Оделла

Перевод с английского

Главный редактор: *В.Ю.Кульбакин*
Ответственный редактор: *Е.Г.Чернышова*
Корректор: *Е.В.Мышева*
Компьютерный набор и верстка: *С.В.Шацкая, А.Ю.Кишканов*

ISBN 978-5-91713-069-9

Лицензия ИД №04317 от 20.04.01 г.
Подписано в печать 08.02.11. Формат 70×100/16.
Бумага мелованная. Печать офсетная. Усл. печ. л. 30,96
Гарнитура Таймс. Тираж 1030 экз. Заказ №332

Издательство ООО «Рид Элсивер»
125009, Москва, ул. Большая Никитская, д. 24/1, стр. 5
тел./факс: (495) 937-68-61
www.elsevier.ru

Эксклюзивный дистрибьютер в России и СНГ:
ООО «МЕДпресс-торг»
107076, Москва, ул. Электрозаводская, д. 37, вл. 4, стр. 4
тел./факс: (495) 266-07-62

Отпечатано с готовых диапозитивов
в ОАО «Типография «Новости»
105005, Москва, ул. Фр. Энгельса, 46